This is a digital copy of a book that was preserved for generations on library shelves before it was carefully scanned by Google as part of a project to make the world's books discoverable online.

It has survived long enough for the copyright to expire and the book to enter the public domain. A public domain book is one that was never subject to copyright or whose legal copyright term has expired. Whether a book is in the public domain may vary country to country. Public domain books are our gateways to the past, representing a wealth of history, culture and knowledge that's often difficult to discover.

Marks, notations and other marginalia present in the original volume will appear in this file - a reminder of this book's long journey from the publisher to a library and finally to you.

Usage guidelines

Google is proud to partner with libraries to digitize public domain materials and make them widely accessible. Public domain books belong to the public and we are merely their custodians. Nevertheless, this work is expensive, so in order to keep providing this resource, we have taken steps to prevent abuse by commercial parties, including placing technical restrictions on automated querying.

We also ask that you:

+ *Make non-commercial use of the files* We designed Google Book Search for use by individuals, and we request that you use these files for personal, non-commercial purposes.
+ *Refrain from automated querying* Do not send automated queries of any sort to Google's system: If you are conducting research on machine translation, optical character recognition or other areas where access to a large amount of text is helpful, please contact us. We encourage the use of public domain materials for these purposes and may be able to help.
+ *Maintain attribution* The Google "watermark" you see on each file is essential for informing people about this project and helping them find additional materials through Google Book Search. Please do not remove it.
+ *Keep it legal* Whatever your use, remember that you are responsible for ensuring that what you are doing is legal. Do not assume that just because we believe a book is in the public domain for users in the United States, that the work is also in the public domain for users in other countries. Whether a book is still in copyright varies from country to country, and we can't offer guidance on whether any specific use of any specific book is allowed. Please do not assume that a book's appearance in Google Book Search means it can be used in any manner anywhere in the world. Copyright infringement liability can be quite severe.

About Google Book Search

Google's mission is to organize the world's information and to make it universally accessible and useful. Google Book Search helps readers discover the world's books while helping authors and publishers reach new audiences. You can search through the full text of this book on the web at `http://books.google.com/`

Rupture spontanée de l'aorte

Richard Bright

Digitized by Google

15. F. 38.

Digitized by Google

Digitized by Google

Digitized by Google

Bright.

15. F. 38.

RUPTURE SPONTANÉE DE L'AORTE

Digitized by Google

Digitized by Google

RUPTURE SPONTANÉE DE L'AORTE

N° 47

THÈSE

Présentée et publiquement soutenue à la Faculté de Médecine de Montpellier

Le 1er Avril 1908

PAR

Richard BRIGHT

Né à Dresde (Saxe), le 11 novembre 1870

Pour obtenir le grade de Docteur en Médecine

MONTPELLIER

IMPRIMERIE COOPÉRATIVE OUVRIÈRE

14, Avenue de Toulouse, 14

1908

LIBRAIRIE

COULET & FILS

MONTPELLIER

Digitized by Google

7938 0 2 15. F. 38

PERSONNEL DE LA FACULTÉ

MM. MAIRET (✻)..... DOYEN.
SARDA..... ASSESSEUR.

Professeurs

Clinique médicale	MM. GRASSET (✻).
Clinique chirurgicale	TEDENAT (✻).
Thérapeutique et matière médicale	HAMELIN (✻).
Clinique médicale	CARRIEU.
Clinique des maladies mentales et nerveuses	MAIRET (✻).
Physique médicale	IMBERT.
Botanique et histoire naturelle médicales	GRANEL.
Clinique chirurgicale	FORGUE (✻).
Clinique ophtalmologique	TRUC (✻).
Chimie médicale	VILLE.
Physiologie	HEDON.
Histologie	VIALLETON.
Pathologie interne	DUCAMP.
Anatomie	GILIS.
Clinique chirurgicale infantile et orthopédie	ESTOR.
Microbiologie	RODET.
Médecine légale et toxicologie	SARDA.
Clinique des maladies des enfants	BAUMEL.
Anatomie pathologique	BOSC.
Hygiène	BERTIN-SANS (H.)
Pathologie et thérapeutique générales	RAUZIER.
Clinique obstétricale	VALLOIS.

Professeurs adjoints : MM. DE ROUVILLE, PUECH.
Doyen honoraire : M. VIALLETON.

Professeurs honoraires : MM. E. BERTIN-SANS (✻), GRYNFELTT.

Secrétaire honoraire : M. GOT.

BOSTON MEDICAL LIBRARY APR 24 1909

Chargés de Cours complémentaires

Clinique ann. des mal. syphil. et cutanées	MM. VEDEL, agrégé.
Clinique annexe des maladies des vieillards	VIRES, agrégé.
Pathologie externe	LAPEYRE, agrégé libre.
Clinique gynécologique	DE ROUVILLE, prof.-adj.
Accouchements	PUECH, profes.-adjoint.
Clinique des maladies des voies urinaires	JEANBRAU, agrégé.
Clinique d'oto-rhino-laryngologie	MOURET, agrégé libre.
Médecine opératoire	SOUBEIRAN, agrégé.

Agrégés en exercice

MM. GALAVIELLE.	MM. SOUBEIRAN.	MM. LEENHARDT.
VIRES.	GUERIN.	GAUSSEL.
VEDEL.	GAGNIERE.	RICHE.
JEANBRAU.	GRYNFELTT (Ed.)	CABANNES.
POUJOL.	LAGRIFFOUL.	DERRIEN.

M. IZARD, *secrétaire.*

Examinateurs de la thèse :

MM. GRASSET, *président.*
BOSC, *professeur.*
MM. VIRES, *agrégé.*
SOUBEIRAN, *agrégé.*

La Faculté de Médecine de Montpellier déclare que les opinions émises dans les dissertations qui lui sont présentées doivent être considérées comme propres à leur auteur ; qu'elle n'entend leur donner ni approbation, ni improbation.

Digitized by Google

MEIS ET AMICIS

R. BRIGHT.

Digitized by Google

A MON PRÉSIDENT DE THÈSE

MONSIEUR LE DOCTEUR GRASSET

PROFESSEUR DE CLINIQUE MÉDICALE A LA FACULTÉ

DE MONTPELLIER

R. BRIGHT.

Digitized by Google

RUPTURE SPONTANÉE

DE L'AORTE

BOSTON MEDICAL
APR 24 1909
LIBRARY.

11020

CHAPITRE PREMIER

DÉFINITION. — FRÉQUENCE. — DIVISION

« Parmi les désordres matériels qui menacent l'aorte de l'homme, il n'est peut-être pas de lésion plus immédiatement redoutable que la rupture ou pour mieux dire la « déchirure » spontanée des parois de cet épais conduit conjonctivo-élastique.

» Cet accident qui, contrairement aux prévisions rationnelles, est loin d'être toujours mortel sur le coup, paraît, en somme, assez rare si l'on en juge d'après les soixante et quelques observations figurant dans la collection des Bulletins de la Société anatomique de Paris. » Ces quelques phrases, qui commencent le tout récent article de Maurice Letulle sur la question qui nous intéresse, nous dispenseraient de nous justifier de l'avoir choisi comme point de

Digitized by Google

départ de notre thèse si nous n'avions une autre raison, celle de publier un nouveau cas, que nous ont confié MM. Bousquet et Roger. Qu'il nous soit permis à cette occasion de les remercier.

Il est important de bien définir, de bien délimiter ce que l'on entend par « rupture spontanée de l'aorte », et d'indiquer le plan que nous désirons suivre.

Définition. — C'est qu'en effet les ruptures de l'aorte peuvent se rencontrer dans des conditions diverses ; il importe de bien préciser ce que nous avons en vue sous le nom de *rupture spontanée*.

Parmi les ruptures de l'aorte, on doit distinguer :

1° *Les ruptures traumatiques :*

a) *Directes :* plaies pénétrantes ou blessures de l'aorte par instrument tranchant ou perforant (couteau, poignard, poinçon) ou arme à feu (balle de revolver ou de fusil, etc.). Ces ruptures sont assez rares, l'aorte étant assez bien protégée par le sternum et la colonne vertébrale. Elle sont tout à fait du domaine chirurgical et le titre de notre travail les exclut d'emblée.

b) *Indirectes :* Il ne s'agit plus d'un instrument vulnérant ou d'un corps perforant atteignant directement l'aorte, mais d'un violent traumatisme portant sur le thorax : contusion, écrasement, qui, par une augmentation de la tension sanguine ou une compression des viscères, peuvent déterminer la rupture vasculaire. Quoique encore du domaine chirurgical, ces ruptures se rattacheraient davantage à notre sujet, car nous verrons que le traumatisme et l'effort sont les causes occasionnelles de pas mal de ruptures dites spontanées. Entre les cas où un traumatisme violent fait éclater des aortes absolument saines (ruptures traumatiques indirectes propre-

Digitized by Google

ment dites) et celles où un trauma de moindre importance déchire une aorte déjà malade (rupture dite spontanée), il y a toute une série d'intermédiaires. Seules toutefois ces dernières où le trauma ne joue qu'un rôle secondaire nous occupent.

2° *Les ruptures ou perforations de cause extrinsèque :* Ce sont celles qui sont secondaires à une lésion avoisinante : l'ulcération de l'aorte se fait de dehors en dedans. Ce sont un abcès du médiastin, une pleurésie purulente, un ganglion caséeux, un cancer de la trachée ou du poumon, un anévrisme de la sous-clavière, du tronc brachio-céphalique, surtout un *cancer de l'œsophage*, parfois encore une collection purulente ou une tumeur quelconque de l'abdomen qui progressivement érodent la paroi externe de l'aorte, puis sa tunique moyenne, et enfin sa tunique interne. Ces « effractions pariétales » ne peuvent rentrer dans le cadre des ruptures spontanées ; elles sont décrites avec les maladies qui les déterminent ; elles leur appartiennent en tant que complications.

3° *Les ruptures ou perforations anévrismales :* Ici, ce n'est pas à proprement parler l'aorte qui se déchire ou s'ulcère, c'est un sac anévrismal qui, par ses caractères anatomiques, histologiques, ses symptômes particuliers, constitue une entité morbide spéciale, bien individualisée et dont les ruptures ne peuvent être groupées parmi les ruptures de l'aorte proprement dite. Bobo, qui consacre sa thèse à la rupture spontanée de l'aorte dans le péricarde, a bien soin de traiter en des chapitres distincts : la rupture de l'aorte et la rupture de ses anévrismes. Sans doute, en clinique, il sera difficile de différencier les deux sortes de rupture, lorsque l'anévrisme de l'aorte aura passé inaperçu ; l'on prendra facilement l'un pour l'autre quand on n'aura aucun renseignement sur l'état

Digitized by Google

antérieur du malade, l'on ne s'apercevra de son erreur que sur la table d'autopsie. Sans doute, il est des cas qui paraissent intermédiaires entre la rupture de l'aorte et celle de ses anévrismes, par exemple la rupture de l'aorte dilatée. Mais celle-ci rentre davantage dans notre sujet : il n'y a pas de poche constituée à paroi amincie, et, au point de vue anatomique, ces ruptures ne se distinguent pas, comme les anévrismes, des ruptures de l'aorte à calibre normal.

4° *Ruptures spontanées :* L'aorte enfin se rompt assez souvent en dehors de tout traumatisme direct ou indirect, en dehors de toute lésion de voisinage, en dehors de toute ectasie notable, d'une manière en apparence spontanée (Bergé).

Mais, ici encore, tous les auteurs ne sont pas d'accord sur ce qu'il faut entendre par le terme de rupture spontanée.

Tout d'abord on peut éliminer sans conteste les ruptures spontanées des sigmoïdes aortiques ; au point de vue anatomique, ces ruptures n'intéressent pas la paroi de l'aorte, mais un appareil valvulaire spécial qu'on a l'habitude de rattacher au cœur. La lésion n'a pas du tout l'aspect clinique des ruptures de l'aorte ; elle se traduit par des signes d'insuffisance aortique.

Là où la division survient, c'est à propos de quelques observations de rupture de l'aorte au cours d'aortite aiguë maligne, ulcéreuse ou ulcéro-végétante.

Cet accident est des plus rares : on n'en connaît que quelques exemples. Kahlden en a observé un cas au cours d'une péricardite suppurée ; dans un cas d'Oliver, l'aortite ulcéreuse était primitive et isolée. Plus souvent cette aortite ulcéreuse accompagne une endocardite maligne ulcéro-végétante localisée à l'orifice aortique (Despaigne,

Digitized by Google

Letulle). Tel le cas plus récent publié à la Société médicale des hôpitaux, le 16 mars 1906, par Bergé : perforation de l'aorte au niveau et un peu au-dessus de la valvule sigmoïde gauche, épanchement de sang dans le péricarde chez un jeune homme de 24 ans, mort subitement au cours d'une endocardite ulcéro-végétante localisée à l'orifice aortique.

Bergé, dont cette observation paraît avoir été la cause occasionnelle d'une revue générale de la *Gazette des hôpitaux* sur le sujet qui nous intéresse, a rangé les ruptures dues aux aortites ulcéreuses aiguës parmi les ruptures spontanées. Toutefois, il semble que ce terme de rupture soit impropre dans ces cas-là : c'est plutôt une « perforation » de l'aorte. Aussi, maintenant que nous avons dit un mot de ces perforations intéressantes, suivrons-nous l'exemple de Letulle et n'en parlerons-nous plus.

Nous n'envisageons donc sous ce titre de *rupture spontanée de l'aorte* que celles qui surviennent dans une aorte atteinte d'artérite chronique (généralement athéromateuse), qui ne se produisent pas au niveau d'une lésion anévrismale et qui n'ont pas pour cause unique et principale le traumatisme.

Fréquence. — Avant d'indiquer le plan de notre sujet, il nous faut dire un mot de la fréquence de cette lésion.

La fréquence des ruptures de l'aorte est assez difficile à établir, le diagnostic ne pouvant être fait qu'à l'autopsie. Assez nombreuses ont été les observations publiées: Letulle, qui n'en trouve qu'une soixantaine dans les Bulletins de la Société anatomique de Paris, pense que l'affection est assez rare. Cette rupture est en effet rare-

Digitized by Google

ment constatée dans les hôpitaux, et on a peu souvent l'occasion de posséder pareilles pièces anatomiques. Mais cela ne tient-il pas en partie à ce que la rupture de l'aorte est une cause de mort subite ou très rapide ? De tels malades n'ont pas toujours le temps d'être amenés dans les hôpitaux. Ainsi un assez grand nombre de cas passent inaperçus.

En tout cas, il est fort compréhensible, étant donné l'épaisseur de la paroi aortique, que ces ruptures soient bien moins fréquentes que celles des artères de petit calibre de certains organes, comme par exemple des artères cérébrales. Il est un fait à noter et qui ne s'explique pas par la différence de calibre vasculaire : c'est la rareté des ruptures de l'artère pulmonaire en comparaison avec celle de l'aorte. L'explication se trouve dans le peu de fréquence des artérites pulmonaires et dans la fréquence de l'athérome de l'aorte, cause principale de rupture.

Si l'affection que nous étudions est relativement rare chez l'homme, elle est tout à fait exceptionnelle chez *les animaux*, à cause de la rareté de la sclérose aortique.

Aussi avons-nous cru devoir citer les deux observations suivantes constatées toutes deux chez le cheval.

Trousseau et Leblanc. — Recherches anatomiques sur les maladies des vaisseaux faites au clos d'équarrissage de Montfaucon, en 1827 (*Archives générales de médecine*, 1828).

Nous avons été témoins d'une rupture de l'aorte avant sa bifurcation en iliaques primitives. Le cheval devait être tué. Pour l'abattage on réunit à l'aide de lacs les quatre pieds de l'animal ; puis on le renverse en le poussant subitement sur un lit de paille en même temps que des aides tirent fortement les lacs. La surprise, la

Digitized by Google

frayeur et l'effort violent que fait le cheval pour résister à la chute, impriment au sang un mouvement tel que la rupture de l'aorte puisse s'ensuivre. L'équarrisseur qui le sacrifiait lui plongea son couteau dans le poitrail, de manière à couper en même temps l'origine des troncs artériels et veineux des parties antérieures. Le cheval resta un instant presque immobile, puis se cabra avec violence, tomba, agité de mouvements convulsifs très énergiques, et expira dans l'espace d'une minute.

L'aorte abdominale nous offrit une rupture qui n'intéressait que les deux tuniques internes, mais à des degrés différents.

La tunique interne était déchirée dans le sens du diamètre transversal de l'artère, et dans l'étendue d'un pouce environ; elle était en outre entièrement séparée de la musculeuse qui était rompue suivant un sens diamétralement opposé, et dans l'étendue de 6 à 8 lignes seulement. La tunique celluleuse restée intacte était seulement infiltrée d'un peu de sang, qui s'était accumulé probablement pendant le court espace de temps qui avait séparé l'instant de la blessure de celui de la mort.

Cette rupture tient-elle aux mouvements violents d'extension que fit l'animal au moment où il tomba, ou bien à l'impulsion subitement accrue du sang artériel? Nous laissons à d'autres le soin d'en trouver l'explication.

(Petit. — *Bulletin Société anatom.*, juin 1905, p. 508.)

Rupture de l'aorte. — Anévrisme disséquant et mort subite chez le cheval.

« L'autopsie montra un péricarde distendu par un énorme caillot fibrino-cruorique moulé sur la surface du cœur... Le *tissu aortique* est entouré d'un manchon sanguinolent, sorte d'hématome qui se prolonge davantage sur l'aorte antérieure que sur la postérieure, mais qui nulle part n'atteint une bien grande épaisseur. Il s'agit d'un anévrisme disséquant, c'est-à-dire d'une infiltration sanguine limitée et maintenue par l'adventice de l'aorte, mais le sang s'est promptement répandu dans le péricarde et l'a rempli, ce qui a provoqué la mort subite par syncope cardiaque.

» L'incision de l'aorte après ouverture du cœur montre qu'elle est, dès son origine, le siège d'une déchirure linéaire transversale,

Digitized by Google

longue de 3 centimètres environ, située sous la pointe d'un des éperons d'union des valvules sigmoïdes.

» L'artère *semble* saine... L'étude microscopique des coupes révèle des lésions prononcées de sclérose intéressant les tuniques interne et moyenne. *D'abondantes traînées de tissu fibreux* de nouvelle formation s'observent entre les lames élastiques enserrant et atrophiant à la fois les fibres musculaires. »

Petit signale cette autopsie comme tout à fait exceptionnelle, la dégénérescence graisseuse s'observant rarement chez les animaux, et les lésions inflammatoires subissant une calcification hâtive.

Division et plan. — Nous mettons en tête l'observation inédite que nous ont communiquée MM. Bousquet et Roger.

Après un cour *historique* de la question (Chap. III), nous ferons d'abord l'*étude anatomo-pathologique* des ruptures de l'aorte (Chap. IV) : ce chapitre comprendra l'étude de la rupture des lésions concomitantes de l'aorte et des viscères où se sera fait l'épanchement sanguin.

Des lésions constatées découle l'*étiologie* et le *mécanisme* de la rupture (Chap. V). Nous ferons une courte *étude clinique* des symptômes de la marche, de la durée de ces ruptures (Chap. VI) et terminerons par quelques *considérations médico-légales* (Chap. VII).

Digitized by Google

OBSERVATION INÉDITE

(Due à l'obligeance de MM. Bousquet, chef de Clinique médicale, et Roger, interne des Hôpitaux de Montpellier.)

Rupture spontanée de l'aorte dans le péricarde. — Aorte athéromateuse et dilatée. — Cœur graisseux.

Digitized by Google

Fig. 1. — *Cœur et aorte*

v. g.	.....	ventricule gauche.
ao.	.....	aorte.
ath.	.....	plaques d'athérome.
a. g.	.....	amas graisseux.
r.	.....	rupture.

Fig. 2. — *Détail de la rupture*

Digitized by Google

Fig. 1

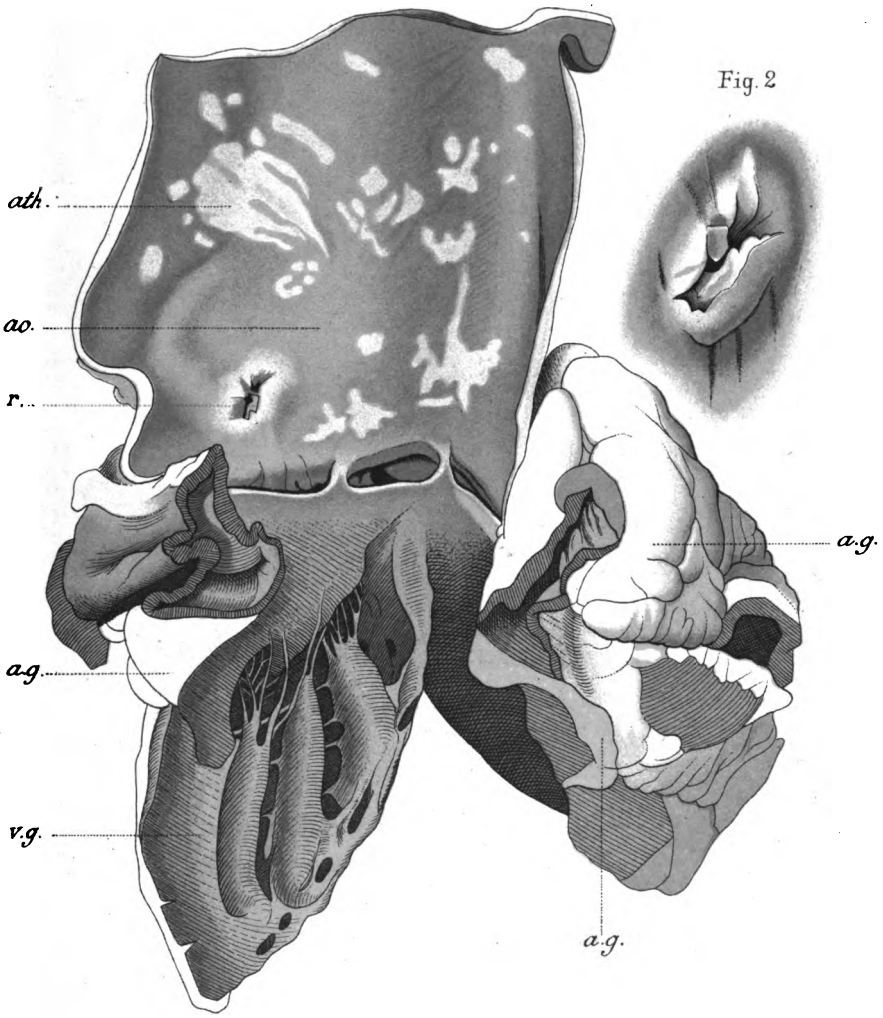

Fig. 2

Digitized by Google

Digitized by Google

CHAPITRE II

Observation I

(Inédite)

(Due à l'obligeance de MM. Bousquet, chef de clinique médicale, et Roger, interne des hôpitaux de Montpellier.)

Rupture spontanée de l'aorte dans le péricarde. — Aorte athéromateuse et dilatée. — Cœur graisseux.

R..., âgé de 60 ans, était occupé au déménagement de ses meubles, quand brusquement il s'affaissa dans la rue à 5 h. 1/2 du matin; il est transporté aussitôt à l'hôpital et meurt pendant le trajet.

Les renseignements qui nous ont été donnés par sa femme nous apprennent qu'il était le matin même et les jours précédents en très bonne santé. Il n'avait, depuis 38 ans qu'il était marié, présenté aucune maladie grave, aucun accès palustre, aucune manifestation ressemblant à de la syphilis, ni aucune habitude alcoolique. De ce mariage étaient nés 6 enfants, dont 5 morts jeunes (quelques mois à 3 ans) de rougeole, croup, gastro-entérite ou

Digitized by Google

accidents méningés. Il y a 1 ou 2 mois étaient survenus quelques vertiges, n'ayant jamais entraîné de chute ; ces vertiges auraient disparu sous l'influence de quelques purgations et d'un traitement de quelques jours, probablement ioduré. Les renseignements rétrospectifs que nous a fournis la femme ne nous ont permis de décéler à cette époque ni essoufflement, ni palpitation, ni angor.

L'AUTOPSIE pratiquée 24 heures après la mort nous a montré :

Des *reins* très congestionnés, pesant 140 et 150 gr., uniformément rouges, et où il est difficile de différencier la substance corticale d'avec la substance médullaire.

Des *poumons*, d'aspect rouge vineux, congestionnés, tigrés d'anthracose ; à la base du poumon gauche, un foyer d'apoplexie pulmonaire ; aux deux sommets, un peu d'emphysème. Adhérences pleurales anciennes et très résistantes à gauche.

Le *cœur* présentait surtout des lésions intéressantes : dès l'ouverture de la cage thoracique, nous sommes frappés par l'augmentation de volume du péricarde que la main sent nettement distendu par une quantité considérable de liquide.

Péricarde : La face externe présente par places quelques traînées blanc nacré et, vers la base, de petites granulations irrrégulières, blanches, qui semblent être les restes d'un processus de péricardite chronique ancienne.

L'ouverture du péricarde donne issue à 520 gr. de liquide hématique noir contenant quelques caillots brunâtres ; séparés de la partie liquide, ils pèsent 280 gr.

Sur le feuillet viscéral, nous constatons quelques taches laiteuses irrégulières, de la dimension d'une pièce de 50 centimes.

Muscle cardiaque : Aspect rouge normal. Graisse abondante à la base du cœur et le long des vaisseaux. La

Digitized by Google

paroi du ventricule gauche mesure 17 millim. d'épaisseur au niveau de sa partie moyenne. Celle du ventricule droit, presque entièrement graisseuse, n'a qu'une couche musculaire de 2 millim.

Pas de caillots intracardiaques.

Poids total avec la portion thoracique de l'aorte : 480 gr.

Endocarde : Normal au niveau des diverses valvules qui sont suffisantes. Toutefois, la base des sigmoïdes aortiques présente de la transformation crétacée.

Aucune de ces lésions n'expliquant l'épanchement sanguin considérable dans le péricarde et la mort consécutive, nous examinons minutieusement l'aorte.

L'*aorte* présente, à partir de son émergence hors du ventricule gauche, une dilatation régulière dont la circonférence au niveau de la sous-clavière gauche mesure 12 centim. 5 ; elle diminue de calibre immédiatement après, pour se renfler à nouveau 5 centimètres au-dessus. Le calibre ne redevient à peu près normal que lorsque l'aorte passe dans l'abdomen.

Le tronc artériel brachio-céphalique est lui aussi notablement dilaté après son émergence sur une hauteur de 5 à 6 centimètres.

Un examen attentif montre à la face postérieure de l'aorte, à 2 centimètres au-dessus de la sortie du cœur, correspondant à la cavité péricardique, un petit pertuis, très petit, qui avait passé inaperçu à un examen superficiel ; cet orifice superficiel, dont la dimension n'excède pas 1 millim. ou 2 millim., est situé au centre d'une région amincie, faisant saillie dans la cavité péricardique.

De plus, au niveau de la partie inférieure de la portion thoracique, et sur une zone des dimensions d'un franc environ, le tissu fibreux qui entoure l'aorte présente une infiltration sanguine, et la palpation, qui nous donne l'im-

Digitized by Google

pression d'une aorte irrégulièrement épaissie, montre en ce point une épaisseur plus grande.

L'aorte est sectionnée : la face interne est blanc rosé, gaufrée, avec quelques petites zones blanchâtres, traduisant un processus d'athérome. A 1 centim. 1/2 au-dessus des valvules sigmoïdes, on voit un petit orifice linéaire ressemblant assez, au premier abord, à l'orifice d'une petite artère branchée sur le tronc de l'aorte : cet orifice donne accès à une petite dilatation anévrismatique de la paroi, de la dimension d'un pois. C'est cette dilatation qui s'est rompue sur l'orifice signalé sur la paroi externe et à donné lieu à l'épanchement intrapéricardique.

Si l'on examine mieux l'orifice de la perforation, on constate qu'il n'est pas franchement linéaire, mais plutôt anfractueux et déchiqueté.

Cet orifice communique directement avec l'orifice externe, sans trajet intermédiaire.

Examen histologique dû à l'obligeance de M. le professeur Bosc. — « *L'endartère* très épaissie présente une dégénérescence gélatiniforme avec infiltration calcaire disposée par traînées ; vers la profondeur, il existe une prolifération encore non complètement éteinte. La *tunique moyenne* est le siège d'une infiltration nodulaire à plasmazellen constituant des foyers réunis par des traînées parallèles à la paroi ou dirigées dans tous les sens (étoilées) et qui dissocient toute son épaisseur, constituant par place des placards de dégénérescence ou de désagrégation.

» Ces foyers se poursuivent dans toute l'épaisseur très augmentée de la *tunique externe*, où ils deviennent très volumineux, apparaissent nettement périvasculaires et constitués par des plasmazellen typiques.

» Il s'agit d'une *artérite d'origine syphilitique* avec prédominance d'endartérite et dissociation de la tunique moyenne par des foyers proliératifs aboutissant à la nécrose, et que l'on peut interpréter comme de petits *foyers gommeux* microscopiques. »

Digitized by Google

CHAPITRE III

HISTORIQUE

Les ruptures de l'aorte ne paraissent pas avoir été connues des anciens auteurs. Vésale (1557), à qui nous devons la première autopsie d'anévrisme aortique diagnostiqué pendant la vie, soupçonne les ruptures de l'aorte non anévrismatique et indique leur éventualité sans apporter aucun fait clinique.

Riolan (1658) considère comme excessivement rare cet accident, étant donné la résistance et l'épaisseur des parois aortiques.

Les premières observations sont dues à Lancisi, Morgagni, Manec, d'Almeida. Morgagni, dans ses lettres à Valsalva (53e lettre), relate un cas de rupture de l'aorte, rupture traumatique, il est vrai, survenue après une chute du sommet d'une échelle : la mort survint après plusieurs syncopes, deux heures environ après l'accident. A l'autopsie, Morgagni constate un abondant épanchement de sang dans le péricarde et une rupture aortique.

Scarpa prévoit, sans vérifier son hypothèse, la possibilité de ruptures de l'aorte, et sa localisation au niveau

Digitized by Google

de la crosse, à cause de l'athérome dont elle est si souvent atteinte et du travail plus considérable qu'elle fournit.

Puis viennent les observations de Trousseau et Leblanc, Rose, de Angelis.

C'est en 1850 seulement que Broca fait à la Société anatomique un bon exposé d'ensemble des faits jusqu'alors connus : c'est à l'occasion d'une observation de Destouches (cancer de l'aorte et du péricarde) qu'il se livre à quelques considérations sur les ruptures spontanées. « En dehors des cas d'anévrisme, les ruptures spontanées de l'aorte comptent au nombre des accidents les plus rares. C'est à cause de cela, sans doute, que les auteurs gardent sur cette rupture un silence presque absolu et que ceux qui en parlent lui consacrent à peine quelques lignes insignifiantes. » Il conclut en ces termes : « En un mot, au point de vue de l'anatomie, de la physiologie et de la pathologie, l'histoire des ruptures de l'aorte est entièrement à faire. »

Après cette communication les observations affluent : les journaux anglais en publient quelques observations du plus haut intérêt signées des noms de Stoke, Ogle, Peacok, Turner, Kelly, Michell, Spaks, Browning, John Howkes. A la Société anatomique et dans les journaux français, paraissent les observations de Gibert, Chauvel, Beaugrand et Kelsch, Hanot, Nitot, Martin, Boucher, Demange, cependant que François Frank étudie, dans le laboratoire du professeur Marey, le mécanisme de ces ruptures et publie les résultats de ses expériences dans la thèse de Lagrollet (Paris 1876).

Il nous serait actuellement difficile de citer toutes les observations qui ont été publiées depuis : quelques-unes des plus caractéristiques seront résumées ou transcrites au cours de ce travail. Signalons toutefois quelques-unes

Digitized by Google

des plus récentes: Mollière, Sullivan, Brodeur, Muselier, Barié, Loppe, Newmann, Davis, Adams, Lion, Pépin, Brouardel et Vibert, Jacquet, Mosny, Caussade, Civel et Lenoble, Gallavardin, Thoinot et Bernard, Lejonne et Milanof, Saguet, Nissim, Festal, Barth, de Massary, Thiercelin, Camus et Labonnette, Gouraud et Muret, Gougerot, Ingelrans et Bouret, R. Marie, Lorrain et Cesbron, Halbron, Enriquez et Bauer, Achard et Paisseau, Babès, Collombet, les cas plus récents de Letulle (1905), Russ et Pétresco (1905), Oppenheimer (1905), Hansteen (juin 1907), Gouget ef Rembert (Soc. anat., 1er mars 1907), Lœper, Esmein et Bruel (Soc. anat., 13 déc. 1907), et l'observation inédite que MM. Bousquet et Roger ont bien voulu nous communiquer.

Parmi les travaux d'ensemble ou les mémoires les plus importants qui ont paru sur la question, nous citerons : la communication de Pilliet à la Société anatomique (1889); le mémoire de Martin Dürr dans les Archives de médecine (1891); les thèses de Gardette : Rupture spontanée de l'aorte dans le péricarde (Bordeaux 1891); de Bobo : De la rupture spontanée de l'aorte et de ses anévrismes dans le péricarde : étude clinique, anatomo-pathologique et expémentale (Paris 1898); de Wilmart : Rupture spontanée non anévrismatique de l'aorte dans sa portion thoraco-abdominale (Paris 1903-04); de Martin-Sisteron : Ruptures de l'aorte (Paris 1905) ; les articles d'Achard et Paisseau dans la *Presse médicale* (1905), de Tolot et Sarvonat dans la *Revue de médecine* (1904), de Bergé dans la *Gazette des hôpitaux* (1906) et de Letulle dans la *Presse médicale* (1907).

Digitized by Google

Digitized by Google

CHAPITRE IV

ANATOMIE PATHOLOGIQUE

Quand on fait l'autopsie d'un malade mort de rupture de l'aorte, on doit rechercher :

1° Les particularités de la *rupture :* le siège, le nombre de perforations, la forme, la direction, la disposition de la rupture ;

2° L'*état de l'aorte*, qui présente le plus souvent des lésions chroniques anciennes :

3° L'*état des viscères voisins* où s'est fait la perforation et où s'est déversé l'*épanchement sanguin ;*

4° L'*état des autres organes.*

Ce sont ces quatre sortes de lésions que nous allons successivement passer en revue, en les soulignant par quelques exemples, dans cette étude anatomique.

I. — Rupture

Siège. — Le lieu d'élection pour les ruptures de l'aorte est la *portion ascendante* dans son trajet intra-

Digitized by Google

péricardique. Les trois quarts des cas appartiennent à cette catégorie. Déjà les premiers auteurs qui se sont occupés de la question l'avaient signalée : 19 fois sur 28 cas (Broca), 10 fois sur 12 (Chauvel). Les statistiques plus récentes ne font que corroborer leurs dires. Achard et Paisseau en indiquent 66 cas contre 19 ruptures de la partie descendante avec hémorragie dans la plèvre. Martin, après avoir dépouillé 120 observations, en a trouvé 89 à la naissance de l'aorte, dans les deux premiers centimètres et demi. Nous essaierons, au chapitre du mécanisme, d'élucider les raisons de cette localisation.

L'observation de MM. Bousquet et Roger rentre dans cette catégorie : la perforation siège à un centimètre et demi des valvules sigmoïdes.

Elle siège aussi souvent à la partie antérieure qu'à la partie postérieure de l'aorte, mais plus rarement sur les faces latérales.

Parfois la rupture a lieu sur la crosse en dehors du péricarde, soit au niveau de l'émergence du tronc brachio-céphalique, soit (plus rarement) au niveau de l'union de la crosse et de la portion descendante ; dans ces cas, l'épanchement sanguin peut se faire dans le tissu du médiastin ou dans n'importe lequel des organes qui y sont contenus : plèvre, œsophage, trachée, bronches, poumons. Dans sa statistique de 120 cas, Martin signale la perforation 5 fois à l'origine du tronc brachio-céphalique, 18 fois à la crosse de l'aorte et 5 fois sur le trajet de l'aorte descendante.

Voici un exemple de rupture extrapéricardique :

Digitized by Google

Observation II

(Gouget et Rembert. — *Soc. Anat.*, 1er mars 1907, p. 213.)

Rupture spontanée extrapéricardique de la crosse de l'aorte.

M. Jules T..., âgé de 71 ans, pensionnaire à Chardon-Lagache, est pris le 25 février, vers 10 heures du matin, en pleine santé apparente, d'une douleur aiguë siégeant sous le sein gauche, douleur si violente qu'elle lui arrache des cris. Cette douleur est irradiée vers la région dorsale et la région lombaire et s'accompagne de sueurs froides avec nausées, vomissements peu abondants, pâleur du visage et légers phénomènes d'excitation.

L'examen du malade ne donne aucun renseignement. La température est de 37°6, le pouls est régulier, mais rapide à 120. L'état du malade reste stationnaire jusqu'à trois heures du matin, heure à laquelle les phénomènes douloureux redoublent d'intensité. Il meurt deux heures après.

A l'autopsie, le plastron sterno-costal enlevé, on constate une infiltration sanguine considérable, véritable hématome diffus de tout le tissu cellulo-graisseux du médiastin antérieur et postérieur, formant une gaîne au péricarde et aux gros vaisseaux. Au sommet de la cavité pleurale gauche, un gros hématome sous-pleural fluctuant, situé entre le feuillet pariétal de la plevre gauche et la base du creux sus-claviculaire. La quantité de sang qu'il contient est évaluée après pesée à 950 gr. La cavité péricardique ne contient pas de sang ; à la coupe, le tissu cellulaire du médiastin antérieur apparaît comme clivé en deux plans entre lesquels le sang s'est épanché comme entre les deux feuillets d'une séreuse.

Le ventricule gauche et l'aorte incisés, on constate que la première portion de la crosse de l'aorte est dilatée et présente plu-

Digitized by Google

sieurs plaques d'athérome. Sur la portion horizontale de la crosse, au niveau de sa face antéro-latérale gauche, en arrière de l'origine du tronc brachio-céphalique artériel, par conséquent en dehors du péricarde, on voit une rupture du vaisseau se présentant sous forme d'une fente transversale perpendiculaire à l'axe du vaisseau, ayant une longueur d'environ deux centimètres.

A ce niveau, la paroi du vaisseau paraît présenter l'aspect d'un anévrisme disséquant peu étendu, de quelques centimètres carrés environ, permettant de croire que la rupture a dû se produire en deux temps, ce qui concorde bien avec les faits cliniques. Le premier temps de la rupture s'était effectué au moment de l'apparition des phénomènes douloureux, et le deuxième temps au moment de la recrudescence des phénomènes douloureux, dix-huit heures après l'apparition des premiers symptômes et deux heures avant la mort.

Ici, et dans la plupart des faits de cet ordre, la déchirure se fait généralement à la partie supérieure de l'aorte descendante : toutefois, on l'a trouvée au voisinage du diaphragme (Caussade, Macharg et Browlie). Dans le cas de Brouardel et Vibert (Obs. XIX), la perforation était double et l'une d'entre elles siégeait à la partie supérieure de l'aorte thoracique.

L'aorte abdominale est exceptionnellement le siège de rupture : 4 fois à sa partie inférieure et 2 fois à sa bifurcation (Martin). Nous signalerons l'observation de Letulle (Obs. VII), où la perforation double siégeait au niveau de la crosse de l'aorte et au niveau de la bifurcation de l'aorte abdominale, celle de Rollet, au-dessous du tronc cœliaque ; celles de Broca, Peacock, Greenhow, Bardt, Bourceret, Stone, Barié, Fullier.

En voici deux cas avec inondation péritonéale :

Digitized by Google

Observation III

(Muselier. — *Gazette médicale de Paris*, 1899.)

Rupture foudroyante de l'aorte abdominale.

Femme, 55 ans, se plaint d'étouffements très pénibles. Depuis 25 ans éprouve des troubles gastriques (vomissements glaireux et filants quelquefois colorés le matin et sensation de pesanteur à la région épigastrique). Appétit toujours médiocre. Crampes fréquentes dans les mollets et sommeil agité avec vision d'animaux et sensations angoissantes, ce qui fait soupçonner l'alcoolisme, malgré les dénégations de la malade. A cessé son travail depuis dix-sept mois seulement.

A cette époque fluxion de poitrine. Depuis oppression habituelle avec accès de palpitations et de suffocations même la nuit, sans cause.

Il y a douze jours, crise violente nocturne de suffocation. Depuis dyspnée continuelle, appétit nul, céphalée, fièvre légère.

A l'entrée, le 23 avril, dyspnée intense avec un peu de cyanose de la face. Ventouses sèches et injection de 25 centigr. de caféine. La cyanose s'efface et le facies devient d'une pâleur marquée (aortique). Ecchymose noirâtre qui s'étend sur la cuisse au point d'injection, tache de purpura aux membres inférieurs. La dyspnée diminue. Signes de congestion pulmonaire disséminée.

Au cœur, certain degré d'arythmie et d'inégalité avec affaiblissement des bruits. Souffle léger de la pointe au premier temps. Pouls tendu, inégal, bondissant, irrégulier. Foie normal. Urines albumineuses.

Régime lacté et XV gouttes de digitale par jour.

Le 28, la dyspnée s'accroît. Pas de cyanose. Nouvelles injections de caféine. Le même jour, mort subite sans cause apparente.

Digitized by Google

Autopsie. — Faibles adhérences du poumon droit. Emphysème double disséminé. Congestion symétrique des bases. Bronchite généralisée de moyenne intensité. Tubercules calcifiés aux deux sommets.

Cœur gros (650 gram.), vide. Parois du ventricule gauche épaissies. Valvules sigmoïdes de l'aorte insuffisantes. Quelques plaques d'athérome sur le pourtour de la valvule mitrale.

Crosse de l'aorte normale, mais incrustée de nombreuses plaques d'athérome.

En arrière du péritoine, énorme caillot sanguin allant des piliers du diaphragme à la partie supérieure du sacrum, recouvrant en partie les reins de chaque côté, de couleur noirâtre et de consistance rénitente, pesant plus de 1.200 gram.

L'aorte est immergée complètement dans ce caillot. Extérieurement à sa partie antérieure, à 2 centim. 1/2 de sa bifurcation au-dessous de la naissance de la mésentérique inférieure, orifice ovalaire de 1 centim. environ bordé par un soulèvement de la tunique externe détachée de la moyenne, et en dessous une solution de continuité linéaire. Au-dessus de l'orifice, la tunique externe est séparée de la moyenne par un caillot fusiforme long de 5 centim. et épais de 1 centim.

Face interne de l'aorte abdominale incrustée totalement de plaques athéromateuses et calcaires, rugueuses et saillantes avec quelques ulcérations.

Gros rein blanc. Suppuration du sinus frontal gauche.

Observation IV

(Collombet, *in* thèse Martin, Paris 1905.)

Rupture spontanée de l'aorte abdominale avec inondation rétro-péritonéale.

F... M..., 71 ans, hospitalisé, valide depuis 3 ans.

Très bon état général.

Digitized by Google

Comme profession, le sujet en question était débardeur du port.

Comme tous les gens de sa profession, il était alcoolique, il buvait 7 à 8 absinthes par jour. Gros foie débordant les côtes, rate perceptible à la percussion, souffle d'aortite à la base. Emphysème.

L'état général est bon, rien de particulier dans les antécédents à part l'éthylisme, et une typhoïde bénigne en 1876, ce que le malade appelle « fièvre cérébrale ». Les digestions étaient assez pénibles, cependant le sujet a une tendance marquée à l'obésité.

Travaille dans les jardins de l'hôpital. N'a jamais été à l'infirmerie, ni dans les salles de maladies aiguës, jusqu'en octobre 1901.

Le 7 octobre, entre salle Pouchet, pour une grippe à forme pulmonaire légère.

Le malade se lève, aide les infirmiers à balayer les salles ; on s'occupe peu de lui.

Le 28 octobre, au moment de la visite à 10 heures du matin, se lève de son lit, puis, à peine sur le parquet, tombe et meurt sans pousser un cri ; tout cela dure à peine quelques secondes.

Le bulletin de décès porte le diagnostic d'embolie pulmonaire.

30 octobre. — Autopsie :

Au poumon pas d'infarctus, pas d'oblitération des artères pulmonaires.

Lésions d'emphysème aux deux sommets.

Anthracose très marquée, ce qui n'a rien d'étonnant, étant donné la profession du malade.

Au cœur : plaques calcaires, aortiques, anévrisme cupuliforme, grand comme la moitié d'une mandarine ; à l'origine de l'aorte pas d'insuffisance.

Myocarde normal.

A l'ouverture de l'abdomen, rien à premiere vue, cependant en soulevant l'estomac ou aperçoit une voussure anormale.

On déchire le péritoine de l'arrière-cavité, et on aperçoit de nombreux caillots sanguins.

Véritable inondation rétro-péritonéale.

Un volumineux caillot put être enlevé, véritable moule de la « région cardiaque » de forme irrégulière à bords très nets, mousses ; ils se fragmente en deux morceaux qui gardent, à leur partie postérieure, l'empreinte des 11e et 12e côtes et de la colonne vertébrale ; mesure environ 25 sur 25 centimètres, pèse 800 grammes, est aplati.

Digitized by Google

L'aorte enlevée, au-dessus du diaphragme, présente une déchirure linéaire de 4 travers de doigt environ, commençant au-dessous de l'origine du tronc cœliaque ; elle semble formée de deux tuniques : une externe, épaisse, comme de l'étoffe effilochée ; la tunique interne, rugueuse, épaisse, couverte par place d'incrustations calcaires ; l'une d'elles, cylindrique complètement, a 3 centim. de hauteur environ. L'origine de la mésentérique supérieure rejetée à gauche est « en tuyau de pipe ».

Il n'y avait pas d'anévrisme, pas de dilatation, pas de poche.

Le foie est gros, pâle, pèse 1,800 gram. environ, ne présente rien d'intéressant.

Rate volumineuse, traces de périsplénite.

Reins volumineux, adiposités centrales, atrophie des pyramides. L'examen du cerveau n'a pas été fait.

La mort du sujet est due à une rupture de l'aorte abdominale, rupture qu'explique l'état athéromateux de ce vaisseau.

Le sujet était prédisposé à cet accident ; l'effort qu'il a dû faire, pour se soulever du plan de son lit, a déterminé la rupture.

L'autopsie présente ce fait bien commun, d'un péritoine résistant à l'inondation sanguine, déterminant la formation d'un caillot excessivement volumineux.

Voici un cas où l'épanchement sanguin se fait dans l'estomac :

Observation V

(Gouraud et Muret. — *Soc. Anat.*, 1902.)

Rupture en deux temps de l'aorte. — Épanchement dans l'estomac.

MM. Gouraud et Muret présentent une aorte athéromateuse largement perforée, au niveau d'une pustule siégeant à la face antérieure. Cette rupture avait été suivie de la constitution d'un faux

Digitized by Google

anévrisme avec formation d'un épais caillot cylindrique repoussant l'œsophage en avant.

La paroi postérieure de celui-ci s'était ensuite fendue sur une hauteur de 4 centim,, mais le caillot avait bouché l'orifice. Enfin, la partie inférieure de ce faux anévrisme avait nécrosé la paroi gastrique au niveau du cardia : par là le sang avait rempli l'estomac.

L'histoire clinique permettait de reconstituer les trois temps : syncope subite ; trente-six heures après, régurgitations sanglantes ; le soir du deuxième jour, mort subite.

Nombre de perforations. — La rupture de l'aorte est ordinairement unique ; ce n'est qu'exceptionnellement qu'elle est double. Nous signalerons l'observation de Brouardel et Vibert (Obs. XIX) : sur deux perforations, l'une était située 3 centim. au-dessous de la naissance de la carotide gauche, l'autre à 3 centim. au-dessus des insertions diaphragmatiques.

Dans le cas de Letulle (Obs. VII), il y avait aussi deux perforations, mais toutes deux incomplètes. La tunique externe était respectée; le sang coulait en partie par un canal artificiel formé entre les tuniques moyenne et externe, dans l'espace compris entre les deux ruptures. L'une siégeait à 3 ou 4 millim. au-dessus de l'insertion des commissures valvulaires sigmoïdiennes ; l'autre encore plus éloignée que dans le cas de Brouardel et Vibert, à la hauteur de la bifurcation abdominale ; cette dernière avait été produite secondairement, de dehors en dedans, sous la pression de la colonne sanguine.

Forme. — La solution de continuité trouvée à l'autopsie peut être de forme très variable. Trois membranes constituent l'aorte et chacune d'elles, différemment altérée, oppose une résistance différente, réagit d'une façon autonome, se laissant distendre ou bien résistant à la

Digitized by Google

poussée sanguine et se laissant perforer. Aussi, non seulement l'aspect sera variable dans les divers cas, mais il diffèrera suivant que l'on examine la pièce anatomique par sa face extérieure ou par la cavité de l'aorte.

Vue par la face interne, la rupture apparaît le plus souvent sous la forme d'une déchirure généralement linéaire, plus ou moins longue, à bords lisses ou déchiquetés, tantôt à pic, tantôt taillés en biseau, tantôt en clapet. Mais il y a bien d'autres aspects : aspect bifurqué, aspect étoilé, forme en L, en T, en V, en Y. Parfois l'orifice de rupture ressemble à la perforation produite par un trocart, à l'emporte-pièce ou par un coup de ciseau : ou bien, loin d'être nettement délimité, il présente un trajet fistuleux et même plusieurs petits pertuis minuscules à peine visibles à l'œil nu. Le dessin que nous publions montre bien que, dans le cas de MM. Bousquet et Roger, l'orifice, qui à première vue apparaît linéaire, est au contraire déchiqueté et anfractueux.

Dimensions. — Dans les cas de perforation arrondie, la perte de substance peut atteindre les dimensions d'une pièce de 50 centimes (Letulle). Dans certains cas, elle est minuscule et imperceptible : Duffey, Boucher, en citent où la déchirure permettait tout juste l'introduction d'un stylet. Le pertuis peut être encore plus infime, admettant une soie de sanglier, une tête d'épingle (Loppe, Obs. XIV).

Les déchirures linéaires ou à bords plus ou moins découpés vont de quelques millimètres à quelques centimètres : « déchirure à bords écartés, mesurant 6 centim. de hauteur sur 3 centim. de large, comblé par un caillot ayant une épaisseur de 1 centim. » (Pilliet, Obs. XXIII). Elles peuvent embrasser les deux tiers et même les trois quarts de la circonférence de l'aorte. Dans un cas de Roki-

Digitized by Google

tansky, dans un cas de Goupil, seule une étroite bande de paroi artérielle était intacte.

Dans le cas de MM. Bousquet et Roger, la rupture est toute petite, mesurant à peine 3 à 4 millim.

Direction. — La fente linéaire que l'on constate est généralement verticale, suivant l'axe même du conduit, mais il est des cas où elle est transversale (Bergé). Bobo, qui limite, il est vrai, son étude aux ruptures intrapéricardiques, écrit par contre : « Les ruptures transversales sont fréquentes. Après viennent les ruptures verticales. Les cas où elles sont en Y, circonflexe, curviligne, en biseau sont les plus rares. »

Infiltration sanguine intrapariétale. Anévrisme disséquant. — Il arrive fréquemment que l'orifice interne, celui qu'on aperçoit après ouverture de l'aorte, ne correspond pas à l'orifice externe, celui qu'on aperçoit à sa surface. Cela provient de ce que membrane interne et membrane externe ne se sont pas rupturées en même temps.

La rupture se produit *en un seul temps* dans certaines artères très sclérosées où toutes les tuniques sont plus ou moins confondues, adhérentes les unes aux autres et empêchant tout clivage (Martin-Sisteron) ; alors orifice interne et orifice externe sont tout à fait parallèles.

Souvent il se produit d'abord une rupture de la tunique interne et de la tunique moyenne, le sang s'infiltre sous la tunique externe ; et celle-ci finit par céder à son tour : ce sont les ruptures *en deux temps*. Rupture interne et rupture externe ne coïncident pas : la fente interne peut être transversale et l'externe verticale. Il peut exister entre les deux un trajet assez long : à chaque ondée sanguine, du sang s'introduit dans le plan de clivage entre les tuniques ; l'hématome augmente et peut disséquer au

Digitized by Google

loin les tuniques : d'où le nom d'*anévrisme disséquant* qu'on lui donne.

Cet anévrisme disséquant est en général partiel, ne s'étend en hauteur et en largeur que sur quelques centimètres. Mais il peut s'étendre de l'origine jusqu'à la portion terminale de l'aorte (Lejonne, Milanoff, R. Marie). « Le décollement intrapariétal descend jusqu'à l'origine de l'aorte et il remonte sur toute l'étendue de la crosse aortique pour se continuer sur toute l'aorte descendante.... Ce décollement comprend presque toute la circonférence du tronc artériel pour la portion ascendante. Il est limité aux deux tiers postéro-externes pour la portion descendante » (Maindron). Toute l'aorte est doublée d'un second conduit circulaire dans le cas encore plus curieux de Letulle (Obs. VII) où la rupture ne fut pas complète et où l'anévrisme guérit.

Voici la description que donne Boinet de ces infiltrations sanguines interstitielles :

« Le sang continue à décoller les feuillets de la couche élastique et se crée un canal distinct : l'aorte dédoublée est alors représentée par deux conduits parallèles comparables à deux canons de fusil ; une seconde aorte paraît donc adossée à la première. Une série de petites perforations peut les faire communiquer. La cavité de l'anévrisme disséquant est parfois traversée par des trabécules fibreuses et même par des portions d'artères intercostales ou médiastines. Le décollement de la tunique moyenne peut être complet ; ce tube interne représenté par le canal primitif de l'aorte est alors emboîté par un second tube, formé par la tunique externe doublée des couches périphériques de la tunique moyenne. L'aorte semble être formée de deux cylindres enfoncés l'un dans l'autre ; ils ont été comparés aux canons d'un fusil de chasse. Souvent cette

Digitized by Google

dissection circonférentielle est incomplète ; elle est oblique, spiroïde, irrégulière, imparfaite : l'aorte est alors divisée par un septum placé à peu près vers son milieu. Ce décollement s'étend aussi sur une grande longueur : il peut occuper la crosse, qui prend la forme d'un sablier, et se prolonger sur tout le trajet de l'aorte jusqu'aux iliaques et même jusqu'à l'artère poplitée, ou bien encore atteindre la carotide (Goupil), le tronc brachio-céphalique (Guthrie et Cruveilhier). »

Observation VI

(Turner. — *Transact. of Path. Soc. of London*, 1885.)

Rupture de l'aorte. — Anévrisme disséquant. — Ouverture dans le péricarde.

Homme de 64 ans, apporté à l'hôpital en état de collapsus, remis par des stimulants. Meurt le lendemain dans une syncope soudaine.

Rupture en L de la première partie de l'aorte donnant accès dans un anévrisme disséquant, qui s'est rompu ensuite dans les tissus cellulaires médiastinal et sous-péricardique et dans la cavité du péricarde.

Aorte athéromateuse.

Ventricule gauche très hypertrophié.

Les auteurs ont beaucoup discuté sur le siège de cette infiltration sanguine ; la plupart la plaçaient entre la tunique externe et la tunique moyenne ; quelques-uns, entre les tuniques interne et moyenne. On semble maintenant d'accord pour la situer dans l'épaisseur de la

Digitized by Google

tunique moyenne (Sparks, Bomet). On reconnaît, à la surface des deux membranes clivées, des débris de la tunique moyenne avec ses tractus rectilignes et saillants, et à l'examen microscopique on constate que les deux membranes interne et externe présentent à leur surface une couche plus ou moins épaisse de fibres élastiques. Ce sont surtout les lamelles externes de la tunique moyenne qui se clivent. Maindron note dans son observation cette particularité : « Si l'on examine la surface interne du canal anévrismal sur un point quelconque de son trajet, on voit sur la face aortique la disposition circulaire des fibres de la tunique moyenne de l'aorte, mais chose étonnante on trouve une disposition semblable de fibres sur la couche opposée. Il semble qu'il y ait une couche de fibres de la tunique moyenne adossées à la paroi externe. Le décollement des tuniques ne se serait pas opéré entre la tunique cellulaire et la tunique élastique, mais dans l'épaisseur des lamelles de celle-ci. »

Rupture partielle. — Nous venons de voir que la rupture de l'aorte passe le plus souvent par deux étapes anatomiques : d'abord la rupture de la tunique interne, puis celle de la tunique externe. Dans certains cas très rares, la rupture peut ne porter que sur la tunique interne. R. Marie présentait, il y a deux ans, à la Société anatomique de Paris, une rupture partielle de la paroi aortique : il montra les coupes d'un anévrisme aortique ébauché par rupture incomplète de la paroi aortique immédiatement au-dessus des sigmoïdes. Sur les préparations on voit que la tunique moyenne a cédé et que l'endartère séparée s'est soudée à la tunique externe.

La rupture ne porte que sur la tunique interne dans certains cas d'anévrisme disséquant qui guérissent : il se formerait alors une membrane distincte analogue à la tu-

Digitized by Google

nique interne naturelle des artères (Peacock, Rokitansky), ou bien un exsudat plastique peut réunir les tuniques entre elles et combler les fentes artérielles qui les séparent. Dans un certain nombre de cas réunis par Peacock, une perforation à la partie inférieure de l'aorte transforme cet anévrisme en un canal de dérivation entourant le vaisseau C'est un de ces anévrismes disséquants qu'on peut considérer comme guéri que Letulle a publié en 1905 : ce cas est si typique, les lésions si rares et si caractérisques, l'histoire clinique et l'étiologie de cet anévrisme si intéressantes, que, malgré la longueur de cette observation, nous ne pouvons nous empêcher de la transcrire presque *in-extenso*.

Observation VII

(Letulle. — *Bullet. Soc. méd. hôpitaux*, 1905, p. 1045.)

Anévrisme disséquant étendu à la totalité de l'aorte et spontanément guéri. Signes d'insuffisance aortique avec intégrité parfaite des valvules sigmoïdes.

Une femme de 45 ans, couturière, entrait le 5 août 1904 dans mon service, à l'hôpital Boucicaut, pour une affection cardiaque dont le début remontait, d'après la malade, au commencement de juin dernier seulement.

Toujours bien portante jusque-là, elle avait été prise brusquement un jour, sans cause connue, d'essoufflement, et avait éprouvé une sensation de constriction thoracique permanente, avec suffocation, état grave qui, depuis lors, n'a pour ainsi dire pas cessé et l'amène dans nos lits. Les douleurs précordiales ne sont pas into-

Digitized by Google

lérables, elles ne rappellent pas l'angor pectoris, aucune irradiation douloureuse n'existe à la base du cou ou le long des membres.

La dyspnée est assez accusée, sans polypnée cependant, ni toux, ni expectoration. Les palpitations se sont établies depuis quelque temps : elles sont peu violentes, mais persistantes. Le facies de cette malade est pâle ; ses traits expriment la douleur et ont quelque chose d'angoissant.

En examinant le cœur, on constate que la pointe bat énergiquement dans le 6e espace intercostal gauche, à 12 centim. environ de la ligne médiosternale, ce qui dénote une hypertrophie considérable du ventricule gauche. Le choc précordial est vigoureux, un peu étalé, mais non pas en dôme, et la matité du cœur est notablement augmentée.

Cette considérable hypertrophie du cœur se trouve aussitôt expliquée par la palpation et l'auscultation. On sent en effet à la base du cœur un thrill des plus manifestes, perceptible non seulement au niveau du deuxième espace intercostal droit, mais aussi le long des artères de la crosse, en particulier suivant le trajet de l'artère sous-clavière droite. La crosse, élargie, bat énergiquement au niveau de la fourchette sternale : à la percussion, son bord droit déborde d'au moins 3 cent. le bord droit du sternum.

A l'auscultation, on entend de la façon la plus distincte deux souffles ayant leur maximum au niveau du foyer aortique : l'un systolique rude, râpeux, très intense, monte le long de la crosse et traverse largement la région sternale supérieure : l'autre diastolique, moins rude, sans être doux cependant, est fort, lui aussi, et descend le long de la face antérieure du sternum.

A la pointe, il semble que l'on puisse isoler un troisième souffle systolique, indépendant du souffle aortique, se propageant autant qu'on en peut juger dans la région axillaire gauche.

Le pouls a tous les caractères du pouls de Corrigan, ce qui nous permet d'éliminer le diagnostic de sténose aortique compliquant une insuffisance manifeste. Le double souffle intermittent crural de Duroziez est des plus manifestes. Le pouls, 96, est régulier assez tendu. Pouls capillaire unguéal.

La danse des artères superficielles, très appréciable aux membres supérieurs et inférieurs, cette dilatation évidente de la crosse aortique et des artères qui en naissent, tout nous permettait de faire un

Digitized by Google

diagnostic clinique d'*aortite chronique compliquée d'insuffisance aortique*. Nous allons voir quelle cause singulière rendait erroné ce diagnostic pourtant si sûr en apparence.

Ajoutons, pour terminer ce tableau clinique banal, que l'urine contient une faible quantité d'albumine, sans sucre, et qu'il existe une légère polyurie avec pollakiurie remontant à quelques mois, rendant certain le diagnostic de néphrite chronique atrophique.

L'appareil digestif commence à fonctionner d'une façon défectueuse, la langue est saburrale: il existe de l'anorexie, sans vomissements, avec quelques douleurs épigastriques. La constipation est la règle. Le foie déborde de 2 cent. à peine le rebord des fausses côtes, mais est assez douloureux à la pression.

La rate paraît normale. Il n'existe pas d'œdème et la température est normale.

En présence de ces signes formels d'artérite chronique généralisée et développée sur une femme encore jeune, la première impression nous aiguillait vers la syphilis. Nous apprenions que la malade avait eu sept grossesses : les deux enfants aînés sont vivants et bien portants; les quatre suivants étaient morts en bas âge; la dernière grossesse s'était terminée par un avortement au troisième mois. Ces antécédents prenaient une singulière valeur par comparaison avec l'absence de tout accident pathologique connu jusqu'au printemps dernier.

Sous l'influence du repos, du régime lacté, des émissions sanguines et de la théobromine, c'est-à-dire du traitement de l'urémie, une légère amélioration se produisit tout d'abord. Au bout d'une quinzaine de jours cependant, quelques crachats sanglants survinrent avec reprise de la dyspnée et des douleurs précordiales. Pensant à la possibilité d'un anévrisme de l'aorte, dont nous ne trouvons cependant pas les signes habituels, nous mettons la malade dans l'immobilité complète et sous l'influence de la glace intus et extra. Ces légères hémoptysies (non expliquées par l'état des poumons qui ne semblent nulle part congestionnés) se reproduisent cinq jours durant. En même temps apparaît un phénomène tout à fait anormal : une paralysie du nerf facial inférieur droit, la langue est fortement déviée à droite et la malade qui en éprouve une certaine difficulté pour parler trouve cependant bien ses mots, n'a pas d'hésitations dans ses réponses et ne présente aucun signe d'hémiplégie cérébrale.

Digitized by Google

Dès la fin août, les arythmies cardiaques s'installent avec la dyspnée et l'oligurie, l'affaiblissement s'accroît et la malade ne cesse de geindre, de pleurnicher, se plaignant d'insomnie persistante et de douleurs névralgiques diffuses dans les flancs.

Le 20 octobre, la fièvre s'éveille, alors que la température était toujours restée normale, et la malade ramollie s'éteint lentement le 26 octobre sans avoir présenté de graves manifestations pulmonaires.

*
* *

L'autopsie nous révélait une constatation aussi intéressante qu'inattendue. Le *cœur* est, dans sa totalité, très hypertrophié, aussi bien à droite qu'à gauche. Les orifices et les valvules de la tricuspide, de la mitrale, de la pulmonaire sont normaux. Avant d'ouvrir les cavités du cœur, on constate que la crosse de l'aorte est largement dilatée sans qu'on puisse y reconnaître, à l'extérieur, trace d'une poche anévrismatique. Le tissu cellulaire qui la sépare de l'artère pulmonaire en avant, et de la bronche gauche en arrière, est considérablement épaissie, fibroïde, au point que la dissection en est fort pénible.

La constatation de cette périaortite chronique étendue à toute la longueur de la crosse était déjà un indice précieux et satisfaisant pour le diagnostic fait pendant la vie : périaortite chronique ne marchant jamais seule, nous nous attendions à trouver, à l'ouverture de la crosse, les lésions classiques révélées par l'auscultation du cœur : endaortite chronique avec une insuffisance des sigmoïdes due à la propagation à ces replis du procédé inflammatoire chronique développé dans l'épaisseur de l'aorte.

Une première déception nous attendait : par l'épreuve de l'eau, réitérée autant de fois qu'il le fallait, aucun signe d'insuffisance aortique ne parut. De plus, à l'examen direct par l'aorte et par la cavité ventriculaire, nous constations la souplesse normale et le régulier fonctionnement des trois valvules sigmoïdes.

Fort intrigué par ce résultat, je décide alors de procéder avec la plus grande prudence afin de trouver une explication plausible à cette paradoxale épreuve. Notre enquête commence pour ainsi dire de loin. Nous remarquons, tout d'abord, que le tronc de l'ar-

Digitized by Google

tère pulmonaire, ouvert en avant et normal, est, dès son origine, au-dessus de ses deux nids valvulaires, notablement refoulé d'arrière en avant par la naissance de la crosse aortique, sans qu'il y ait cependant formation d'une tumeur anévrismatique aortique. A proprement parler, il ne s'agit que d'une large aorte qui appuie d'arrière en avant sur le canal pulmonaire, dont elle déforme quelque peu la forme cylindrique.

Une seconde remarque va nous mettre sur la voie du diagnostic. En palpant le tronc artériel brachio-céphalique qui paraît dilaté, de même que les autres artères nées de la crosse, on est surpris de lui trouver une consistance anormale, très dure, presque rigide. On incise la carotide et la sous-clavière droite, et en pénétrant dans le tronc brachio-céphalique on remarque à la face interne de ce vaisseau, sur sa paroi antérieure, une saillie bombée, étalée, soulevant la membrane interne et formée, comme on peut s'en rendre compte grâce à une incision transversale, par du sang accumulé dans l'épaisseur même des parois épaisses de l'artère. Il s'agit d'un anévrisme disséquant qui, né de la crosse aortique elle-même, ainsi que nous allons le voir, venait se terminer en fuseau le long du tronc brachio-céphalique, exactement à l'origine de la sous-clavière et de la carotide primitive droites.

Ce repère inespéré nous imposait la marche à suivre : il fallait trouver sur la crosse l'origine de l'anévrisme disséquant dont nous découvrions ainsi sinon la fin, au moins l'une des fusées terminales. La carotide primitive gauche, la sous-clavière gauche et le tronc apparent des deux coronaires étaient indemnes.

En palpant la crosse aortique, une sensation de dureté et de résistance anormales suivant la face antérieure et gagnant la concavité de l'organe nous amène à inciser prudemment le canal le long de sa face postérieure, tout en inspectant la surface de l'endartère, afin d'éviter de détruire la fissure par laquelle le sang a dû fuser jusqu'au tronc brachio-céphalique.

En manœuvrant de la sorte, nous arrivons à l'origine même de l'aorte à 3 ou 4 millimètres au-dessus de l'insertion des commissures valvulaires sigmoïdiennes sur la paroi aortique. Et là, en un point précis qui correspond à 3 millim. au-dessus de la commissure adossant la sigmoïde gauche antérieure (au-dessus de laquelle naît l'origine de la coronaire gauche) à la sigmoïde droite (surplombée

Digitized by Google

par l'origine de la coronaire droite), à égale distance des deux orifices des coronaires existe une vaste perte de substance, un orifice vaguement arrondi, un peu anguleux, de la largeur d'une pièce de monnaie d'argent de 50 centimes.

Cet orifice, cet « ulcère » de l'aorte est libre, aucun caillot sanguin ne s'attache à ses bords lisses et souples, nullement calcifiés et ne paraissant même pas athéromateux. Il s'est creusé manifestement aux dépens de la membrane interne de l'aorte et a rompu plusieurs couches de la membrane moyenne dans l'épaisseur de laquelle il donne accès. Une poche anévrismatique fait suite aussitôt à cette perte de substance; elle s'enfonce dans l'épaisseur même des parois de l'aorte, dont elle suit exactement le trajet, remontant comme la crosse dont elle double en avant la face antérieure, puis la concavité suivant l'axe de l'aorte thoraco-abdominale qu'elle accompagne sur sa face antérieure, jusqu'à l'origine des iliaques primitives : à aucun moment, sur aucun point, l'anévrisme ne dessine à la surface du canal la moindre saillie, la moindre bosselure apparente.

Il s'agit en somme d'un anévrisme disséquant né aux dépens de la crosse dès son origine, ce qui est pour ainsi dire la règle, et ayant fusé sur toute la longueur de l'aorte.

Un détail très intéressant et qui justifie le titre imposé par moi à ma communication consiste à la façon peu banale et remarquablement favorable dont se termine, en bas, le vaste décollement partiel de la paroi aortique. Arrivée, en effet, à la hauteur de la bifurcation de l'aorte abdominale, la poche ou colonne anévrismale s'est ouvert, à travers l'épaisseur de la membrane interne, une issue nouvelle, un orifice de dégagement, sous forme d'une fente transversale, en boutonnière, munie de deux lèvres et de deux commissures régulièrement tracées à la surface de l'endartère. Cet orifice si bien dessiné est long de 5 à 6 millim. environ ; par là, pendant la vie, le sang injecté dans l'anévrisme, à chaque systole ventriculaire, circulait largement et devait trouver un débouché naturel dans l'aorte elle-même, au niveau de l'origine des deux iliaques primitives. Nous en déduirons bientôt toutes les conséquences pathogéniques.

La disposition des parties a donc transformé l'aorte en un double canal : l'un postérieur, cylindrique, dont l'endartère est remarquablement peu athéromateuse (surtout au niveau de l'origine de la crosse qui paraît preque normale) ; l'autre, antérieur, accidentel,

Digitized by Google

dont la lumière sur une coupe transversale a une forme en croissant et présente deux faces, toutes deux convexes en avant.

La couche interne de cette « aorte surnuméraire » est lisse, unie, à peine un peu cloisonnée au niveau des sinus formés par l'écartement de ses deux parois. La cavité est vide, preuve que, pendant la vie, le sang y coulait largement. Aucune trace d'un caillot sanguin ne peut être trouvée non seulement à l'œil nu, mais même au microscope, dans les couches qui constituent la paroi de cet anévrisme pariétal dont la longueur générale n'est pas moindre de 35 centimètres et dont le calibre assez régulièrement uniforme, sauf à l'origine et à la fin, atteint au moins celui du pouce d'un homme vigoureux.

Il est inutile d'insister ici sur les détails microscopiques, fort intéressants cependant, de cette lésion aortique..... Il me suffira de dire que, sur les coupes histologiques convenablement préparées, la rupture des couches élastiques de l'aorte apparaît aussi typique que possible ; le décollement exercé sur les bandes élastiques fondamentales de l'aorte s'explique amplement par la pression du sang, et a dû s'effectuer suivant certains plans de clivage préexistants à l'état normal, à travers un tissu élastique encore sain, du moins très modérément altéré, sauf au niveau de l'origine et de la fin de l'aorte, où l'endartère malade a cédé brusquement.

La « plaie » interstitielle ainsi créée dans l'épaisseur même des couches élastiques de l'aorte, irritée sans cesse par le torrent circulatoire, a donné naissance à une couche extrêmement épaisse de tissu conjonctif à peine vasculaire composé d'éléments rameux semblables, sinon identiques, aux cellules fixes de la couche sous-endothéliale d'une endartère. Si bien qu'une véritable endartérite végétante chronique fibro-mucoïde s'est développée dans l'intimité même de la paroi disséquante, assurant de la sorte la perméabilité et la résistance de la cavité de nouvelle formation, et par suite, la *guérison réelle de la déchirure de l'aorte.*

Que conclure ? Sinon que l'anévrisme disséquant causé par la rupture partielle de la membrane interne de l'aorte, trouvant une issue providentielle au bas de l'aorte abdominale, s'est spontanément guéri, a permis la survie et n'occasionna par lui-même aucun trouble incompatible avec l'existence.

Digitized by Google

*
* *

Le reste de l'autopsie justifie l'hypothèse de la syphilis considérée comme cause de tous les autres accidents. Nous n'en rapporterons que les points essentiels. La rate contient un gros infarctus logé au niveau de son extrémité supérieure. La coupe microscopique montre qu'il s'agit d'une thrombo-artérite végétante déjà ancienne.

Le *rein* droit (130 gr.), cyanosé, est couturé de dépressions verticales cicatricielles anciennes, preuve de l'existence de vieilles lésions artéritiques disséminées le long des rameaux de l'artère rénale. Deux infarctus encore récents, jaunâtres, corticaux, indiquent que le processus artéritique chronique végétant n'y était pas encore éteint. Quant au rein gauche, il est fort atrophié (45 gr.) ; ses pyramides sont transformées en autant de petits blocs fibroïdes, la capsule épaissie et fort adhérente. La cause probable de cette extraordinaire lésion réside dans ce fait que l'artère rénale gauche, à son origine dans l'aorte, est presque totalement oblitérée par un placard d'endaortite chronique ancienne. Cependant, la poche anévrismatique, qui entoure complètement le trajet de l'endartère rénale fibrosée, semblait donner encore une certaine quantité de sang à l'artère rénale dans sa portion extraviscérale.

Les *glandes surrénales* pèsent, à elles deux, 18 gr. et ne contiennent pas d'adénomes, quoique les cellules gandulaires soient prefondément graisseuses.

Le *foie*, d'apparence normale, ne montre qu'une cicatrice linéaire, à sa face inférieure, sans traces de gommes.

L'*encéphale* montre ses artères profondément athéromateuses. La sylvienne gauche, à son origine, est même fortement élargie et esquisse une ectasie presque anévrismatique. Les coupes microscopiques, en révèlant l'atrophie musculaire des couches élastiques de la sylvienne et du tronc basilaire avec endartérite chronique nodulaire, lèveraient, au besoin, tous les doutes ; seule la syphilis artérielle est capable de pareils désordres irréguliers, multiples, sclérosants, reliquats de lésions « térébrantes » spécifiques, ici fort anciennes.

Digitized by Google

A la partie antérieure du corps calleux gauche, existe un petit foyer de ramollissement jaunâtre. Enfin de nombreuses cavités lacunaires ponctuent les noyaux de la base de chaque hémisphère.

De nombreuses exostoses anciennes déforment la face antérieure du corps des 6e et 7e vertèbres cervicales.

*
* *

Tous ces détails, un peu circonstanciés, ont une réelle valeur ; ils démontrent, à mes yeux, la syphilis ancienne et expliquent aussi, pour une part, la curabilité spontanée de cette formidable altération de l'aorte.

Enfin je trouve, dans cette observation curieuse, la possibilité d'expliquer l'inexistence d'une insuffisance aortique, alors que, pendant la vie, tous les signes de la maladie de Hodgson étaient réunis, et que l'état de l'orifice aortique semblait déterminer un reflux diastolique du sang dans la cavité ectasiée du ventricule gauche.

Le « canal accessoire » creusé dans la paroi aortique, sur toute son étendue, et communiquant par en haut et par en bas avec l'aorte, à plein calibre, a dû jouer un rôle capital dans cette « fausse insuffisance aortique ». L'insuffisance fonctionnelle était ici actionnée non par un jeu défectueux des valvules, mais bien par le conduit artériel lui-même. L'aorte, pour ainsi dire dédoublée, était soumise, au moment de chaque diastole ventriculaire, à une défaillance de la pression sanguine influencée par la longue poche élastique collatérale communiquant avec elle. Si l'explication n'a qu'une valeur hypothétique, le fait clinique et anatomo-pathologique reste intéressant et rare.

II. — Etat de l'aorte

L'aorte frappée de rupture est généralement une *aorte malade*.

Digitized by Google

Nous avons déjà signalé, à propos de la définition de notre sujet, pour les éliminer, certaines lésions *d'aortite maligne ulcéreuse* aiguë accompagnant généralement une endocartite infectieuse (Olliver, Bergé). Parfois l'aorte peut présenter des lésions d'*aortite aiguë ou subaiguë :* « présence de tissu conjonctif embryonnaire dans l'épaisseur de la tunique moyenne dont les éléments élastiques sont écartés, dissociés ou même coupés perpendiculairement par des dépôts inflammatoires, tandis que la tunique interne est elle-même rendue friable par les amas de cellules plates qui la boursoufflent » (Bergé). Ces lésions sont exceptionnelles.

Signalons encore pour mémoire certaines altérations rarissimes que l'on peut trouver dans des cas de rupture de l'aorte, telles que l'infiltration de la paroi par un noyau cancéreux (Destouches) : tel le cas de Kamen, où chez un homme de 24 ans la paroi était infiltrée de matière tuberculeuse et s'était rupturée par suite du contact avec un ganglion caséeux. Nous ne faisons que mentionner ces altérations et ces faits : ils rentrent dans le second groupe de ruptures de l'aorte, les *perforations de cause extrinsèque*, que nous avons indiqué dans notre premier chapitre : ces ulcérations secondaires sortent du cadre de notre sujet.

L'aorte présente des altérations, mais ces altérations peuvent être variables : 1° ce sont le plus souvent des lésions très nettes d'*athérome* ; 2° l'aorte est à la fois *athéromateuse et dilatée* ; 3° dans quelques cas, ce sont des lésions d'*artérite syphilitique* ; 4° dans quelques autres, l'aorte est dilatée et présente un *état papyracé* particulier ; 5° l'aorte peut être *en apparence saine* et présenter des lésions microscopiques.

Digitized by Google

1° *Aorte athéromateuse.* — L'athérome est la lésion de l'aorte de beaucoup la plus fréquente dans les cas de rupture de ce vaisseau : aussi ne nous serait-il pas difficile d'en fournir de très nombreux exemples. Nous nous contenterons de rappeler que l'aorte est athéromateuse dans la plupart des observations déjà citées, Muselier (Obs. III), Gouraud et Muret (Obs. V), Turner (Obs. VI), dans la plupart de celles qui vont suivre, Nitot (Obs. XVI), et dans un grand nombre d'autres dont nous ne pouvons citer que quelques-unes, Maindron, Lignerolles, Festal, Saguet, Chauvel, etc. Dans les cas de Collombet (Obs. IV), l'aorte abdominale, siège de la rupture, était couverte de plaques calcaires, dont une, cylindrique, mesurait 3 centim. de hauteur ; et l'origine de l'artère mésentérique était transformée en un véritable tuyau de pipe.

Comme lésions athéromateuses, on décrit, généralement localisées à la crosse aortique, des plaques jaunâtres ou jaune-blanchâtre, demi-transparentes, en tache de bougie, faisant légèrement saillie sous l'endartère, quelques-unes boursoufflées, rudes et rigides ; ou bien des ulcérations à bords irréguliers, serpigineux, raboteux, en nombre si considérable parfois qu'elles peuvent donner un aspect vermoulu au vaisseau ; d'autres sont, au contraire, scléreuses, cartilagineuses ou calcaires.

Voici un exemple typique d'athérome.

Digitized by Google

BOSTON MEDICAL LIBRARY
APR 24 1909

OBSERVATION VII

(Mosny. — *Société Anatomique*, 1888.)

Rupture rapide et progressive de l'aorte. — Epanchement dans l'œsophage et l'estomac.

Femme 85 ans, en bonne santé apparente. Il y a 15 jours, sans prodromes, selles sanglantes. A son entrée à l'infirmerie, trois selles abondantes de sang rouge. Mort dans la nuit.

Autopsie : Cœur scléreux, tuberculose pulmonaire.

Estomac et intestin remplis de caillots et de sang : 3 litres. Énorme ulcération de l'œsophage communiquant avec l'aorte et donnant l'explication du melœna et de la quantité de sang accumulée dans les voies digestives.

Plaques d'athérome nombreuses sur tout le trajet de l'aorte, à divers degrés d'évolution, plaques jaunes, plaques calcaires, plaques ecchymotiques. Au niveau de l'union de la crosse avec l'aorte thoracique, sur la partie postéro-inférieure droite de la paroi de l'aorte, se trouve une large plaque ecchymotique, noirâtre, dure, calcaire, fissurée ; on la soulève facilement avec le stylet qui s'insinue sous cette plaque et ressort à l'intérieur de l'œsophage par la perforation que nous allons décrire. Sur la face interne de l'œsophage, on trouve une large plaque ecchymotique violacée, noirâtre, perforée en son milieu, correspondant à la plaque athéromateuse de l'aorte. Communication par deux orifices séparés par un pont transversal qui constitue le fond de l'ulcération.

A la coupe on constate les lésions histologiques de l'artérite chronique et surtout une ulcération profonde de la tunique moyenne.

Digitized by Google

Le plus souvent c'est au niveau de l'une de ces plaques d'athérome qu'est située la rupture : il en est ainsi dans le cas de MM. Bousquet et Roger; on y voit très nettement une pustule athéromateuse dont le centre s'est aminci, s'est laissé refouler sous la pression sanguine, dilater même en une petite cavité anévrismale de la dimension d'un pois, et puis s'est rompue.

Il n'en est pas toujours nécessairement ainsi : l'aorte peut se rupturer en dehors de ces plaques d'athérome, en une région d'apparence saine. Letulle pense même que ces cas sont les plus fréquents. « Tous les observateurs à peu près sans exception s'accordent à reconnaître que la rupture spontanée de l'aorte s'effectue précisément sur une aorte intacte, au moins à l'œil nu, sinon en région beaucoup plus souple que le reste de l'organe quand l'accident a lieu au niveau d'une aorte calcifiée par îlots insulaires. » L'absence de lésions macroscopiques au point rupturé est signalée dans les cas de Crooke, Durand-Fardel, Eisengraber, Griffon, Martin-Dürr (Obs. XXXI), Nitot (Obs. XVI), Paul, Thiercelin, Bensaude et Darcanne, Tolot et Sarvonat, Turner, Troje, et dans l'observation suivante de Lion.

Observation IX

(Lion. — *Société Anatomique*, 1887.)

Rupture rapide et progressive de l'origine de l'aorte. Epanchement péricardique. — Anévrisme disséquant.

Femme, 66 ans, ayant eu trois ans auparavant des crises de suffocation d'origine cardiaque. Entre à 8 heures du soir. Agitation vive. Intelligence conservée. Mort à 1 heure du matin.

Digitized by Google

Autopsie. — 400 gr. de caillots dans le péricarde. Cœur graisseux.

L'aorte à sa partie antérieure, un peu au-dessus de son point d'origine, présente une déchirure qui intéresse ses trois tuniques. Aorte dilatée : 8 cent. de diamètre dans sa portion ascendante.

A 1 cent. au-dessus des valvules sigmoïdes, en un point correspondant à la face antérieure, existe une fente qui du côté interne a la forme d'un feston. La rupture ne s'est faite franchement que sur les tuniques interne et moyenne. Feuillet externe rompu irrégulièrement. Le sang a fusé à travers la plaie, s'est infiltré dans le tissu cellulaire sous-séreux, a complètement disséqué le feuillet péricardique au niveau de l'aorte et de l'artère pulmonaire.

Au point où siège la déchirure et immédiatement autour d'elle, l'endartère a une teinte jaunâtre, mais elle est lisse et ne présente pas de trace d'athérome. Un peu plus haut existe une plaque d'athérome de 1 cent. de diamètre.

Mais dans presque tous ces cas on constate, au niveau de la rupture, des lésions très accentuées d'artérite chronique, une *dégénérescence graisseuse* des cellules fines de la couche sous-endothéliale de l'endartère (Letulle), qui, s'ajoutant à l'atrophie élastique de la membrane moyenne, détermine une friabilité particulière de la paroi vasculaire.

2° *Aorte dilatée et athéromateuse.* — La dilatation de l'aorte est une conséquence fréquente et importante de l'inflammation de ce vaisseau. L'aortite chronique ayant altéré et atrophié la tunique moyenne, l'ayant privée d'une partie de ses fibres élastiques, celle-ci se laisse distendre. On peut avoir tous les intermédiaires entre une aorte simplement dilatée et un anévrisme. L'aorte simplement dilatée rentre seule dans le cadre de notre sujet. Parsemée le plus souvent de plaques d'athérome, elle est épaissie par endroits, amincie et fissurée par d'autres.

Digitized by Google

Aussi est-elle plus que toute autre sujette à la rupture.

En voici quelques exemples qui sont presque tous à la fois des exemples de dilatation de l'aorte et de lésions athéromateuses.

Observation X

(Yeo. — *Dublin Journal Medical Society*, 1873.)

Rupture intrapéricardique de l'aorte dilatée et athéromateuse.

Homme de 44 ans. Mort subitement en s'asseyant sur son lit.

Péricarde rempli de sang. Ventricule gauche hypertrophié.

Aorte très dilatée. Rupture immédiatement au-dessus des valvules semi-lunaires. La rupture des tuniques interne et moyenne s'étendait à deux pouces et demi autour du vaisseau. Petite trace d'athérome à l'une des extrémités de la lésion.

Observation XI

(Michell. — *Medical Times and Gazette*, 1860.)

Mort subite par rupture dans la péricarde d'une aorte dilatée et athéromateuse.

Homme de 45 ans. Il conduisait une voiture ; il se lève pour fouetter son cheval et tombe subitement. Un quart d'heure après, il meurt à l'hôpital.

Digitized by Google

Le péricarde contient 6 onces de sang, un caillot de 10 onces. Aorte très dilatée. Face interne rugueuse, opaque et infiltrée de petites plaques calcaires.

Rupture siégeant à la face postérieure. Anévrisme disséquant.

Observation XII.

(John Howkes. — *Transact. Pathol. Society of London*, 1871.)

Rupture intrapéricardique de l'aorte dilatée.

Un sujet maniaque, et épileptique, accuse un matin du malaise; il est pâle, la région du cœur est douloureuse.

Le même soir, vers dix heures, il va plus mal et meurt subitement.

Caillot, pesant 22 onces, dans la péricarde. Pas de sérum. Cœur très hypertrophié.

Aorte très dilatée; à deux centimètres de sa naissance siège la rupture. Un anévrisme disséquant avait commencé à se former.

Observation XIII

(Browning. — *British Medic. Journal*, 1871.)

Rupture intrapéricardique de l'aorte athéromateuse.

Forgeron de 34 ans ayant travaillé énergiquement toute la journée. Une demi-heure après le dîner il crie qu'il étouffe et meurt aussitôt.

Digitized by Google

Le péricarde est distendu par au moins deux pintes de sang séparé en sérum et caillot.

L'aorte est légèrement athéromateuse. Rupture du calibre d'une plume d'oie.

Observation XIV

(Loppe. — *Bullet. Soc. Anat.*, 1885.)

Rupture intrapéricardique de l'aorte dilatée et athéromateuse.

F... Marie, 70 ans, entre en juillet 1880 à l'hospice. Santé toujours bonne.

Le 1er janvier 1885, vers 2 heures de l'après-midi, elle se sent un peu fatiguée et se couche. Elle se plaint de légers frissons et accuse la sensation d'une barre à l'estomac ; on croit à une digestion difficile. Elle prend un peu de thé au rhum ; peu à peu tout semble revenir dans l'ordre. Vers 7 heures du soir, ses voisines la voient s'agiter, en proie à une anxiété extrême, et devenir très pâle. Elle ne peut parler, repousse les personnes qui s'empressent autour d'elle ou se cramponne à leur vêtement. Deux fois, elle faillit tomber de son lit. Cette période d'agitation dure environ 25 minutes. A ce moment nous trouvons la malade dans une dyspnée intense, les yeux hagards, la face très pâle, couverte de sueur.

Le pouls a disparu et les mouvements convulsifs cessent.

Deux injections d'éther restent sans résultats, la respiration devient plus lente et la malade meurt.

Autopsie. — Poumons sains. Le péricarde, en partie recouvert par le poumon, ne semble pas notablement distendu. En l'incisant on remarque qu'il est rempli de sang coagulé à demi. Le poids du sang et des caillots est de 260 grammes.

Le feuillet pariétal du péricarde est absolument sain dans toute son étendue. Sur la partie antérieure et droite de l'aorte, au-dessus

Digitized by Google

de l'auricule droite, à 8 millim. au-dessus de l'orifice aortique, existe une surface assez régulièrement arrondie, le fond noirâtre ecchymotique d'environ trois centimètres de diamètre, vers la partie moyenne de laquelle on trouve un pertuis, admettant la pointe d'une épingle. Un fil d'argent introduit par cet orifice ne pénètre point dans l'aorte et est bientôt arrêté entre les tuniques de l'artère sans rencontrer de cavité appréciable.

L'aorte est dilatée. Sa circonférence est de 92 milim. Elle est extrêmement athéromateuse. On l'incise sur sa partie antérieure, au niveau du bord gauche de l'ecchymose constatée extérieurement. Au niveau d'une plaque calcaire se trouve une rupture longue de 4 cent. 1/2 à concavité tournée à droite. La corne inférieure du croissant a été coupée dans la section de l'artère et répond à la surface ecchymotique. Le fond de cette solution de continuité est d'un rouge sombre, large d'environ 3 milim. à la partie moyenne. On ne peut trouver d'orifice conduisant d'une manière évidente du foyer de la rupture à la partie ecchymosée. La coupe de cette dernière montre seulement le tissu artériel très épaissi, infiltré de sang, sans cavité distincte.

Observation XV

(Jacquet. — *Bull. Soc. Anat.*, 1883.)

Rupture intrapéricardique de l'aorte dilatée et athéromateuse

Le nommé Mignard, 77 ans, menuisier, entre à l'infirmerie des Ménages, service de M. Quinquaud.

Depuis deux ans environ, cet homme souffre d'oppression pendant la marche. Jusqu'à cette époque, sa santé s'était toujours maintenue parfaite. Toutefois, en 1860, il a rendu des graviers en urinant. Il y a un an il a été pris subitement, au milieu de la rue, de vertiges qui l'ont cloué sur place, et il a été obligé, pour ne pas tomber, de

Digitized by Google

se faire soutenir par un passant. Actuellement, il éprouve de temps à autre des accès d'oppression, nocturnes ordinairement, et qui le forcent à se lever. Il accuse, en outre, une sensation de gêne à la région précordiale, « comme si on le serrait entre deux planches. »

Les artères sont dures, scléreuses. Le bruit diastolique est parcheminé, métallique. Pas de bruit de galop. Les urines sont albumineuses. Le malade sort le 6 mai dans le même état. Il rentre le 18 juin, très affaibli. Quelques jours auparavant, il y avait eu recrudescence dans ses douleurs précordiales, ses accès d'oppression, ses vertiges.

Le 23 juin. — Dans l'après-midi, le malade est très calme. Dans la nuit, agitation très vive. Il essaie de se relever et retombe.

Le 24. — Perte de connaissance complète : yeux fermés, respiration irrégulière, stertoreuse, pâleur de la face.

Matin : Température 36°8. Le malade porte souvent la main à la région précordiale. Mort vers 6 heures du matin, le 25 juin.

Autopsie. — La cavité péricardique est pleine de sang liquide. Un caillot noir, gelée de groseille, est étalé à la surface du cœur et l'enveloppe. Ce caillot pèse 300 gram. environ.

Les deux troncs aortique et pulmonaire sont entièrement masqués par une infiltration de sang dans leur gaîne externe énormément distendue et présentant à droite une éraillure, par où, sans doute, le sang a fait irruption dans la cavité du péricarde.

En ouvrant le ventricule gauche, puis l'aorte, on constate que l'infiltration sanguine qui l'engaîne présente une épaisseur de 2 centimètres et s'est faite dans l'épaisseur des lames de sa tunique moyenne. Le sang est noir, coagulé. Il n'y a pas de stratification fibrineuse.

La cavité de la crosse est dilatée. On y trouve quelques plaques d'athérome. Les parois sont friables, mais il n'y a pas de dilatation anévrismable véritable. A 6 centim. des valvules, c'est-à-dire à l'union des portions ascendante et horizontale de la crosse, existe une fissure linéaire, transversale, de 3 centim. d'étendue.

Au niveau de cette fissure, la paroi aortique est amincie et presque transparente, et un examen attentif permet de reconnaître qu'en ce point la tunique moyenne est rupturée ; qu'au-dessus de la fissure ainsi produite et se trahissant par une légère dépression

Digitized by Google

transversale, la tunique interne persiste, mais présente 3 ou 4 solutions de continuité, étroites, tendues d'une lèvre à l'autre de la solution de continuité de la tunique moyenne.

3° *Aortite syphilitique.* — La syphilis peut déterminer sur l'aorte des lésions spécifiques suffisamment caractéristiques : au point de vue macroscopique, épaississement, rénitence, résistance des parois ; aspect blanchâtre, irrégulier, mamelonné, verruqueux, raboteux de la surface interne de l'aorte, qui est parsemée de plaques saillantes et de dépressions cicatricielles ; au point de vue histologique, prédominance du processus prolifératif sur le processus régressif, tendance à la formation de nodules ayant quelque ressemblance avec les gommes, abondance des plasmazellen, lésions vasculaires et périvasculaires. Mais la syphilis peut, à l'encontre de l'opinion de Heubner, donner naissance à des lésions athéromateuses (Morgagni, Testa, Astruc, Baer et Hedenius, Dickinson, Darier, Boinet). Ce sont surtout sur les anamnestiques ou sur les lésions concomitantes que se basent Lévi, Nitot, pour admettre la syphilis comme cause de la rupture.

Voici l'observation de Nitot :

Observation XVI

(Emile Nitot. — *Bull. Soc. Anat.*, 1877.)

Rupture intrapéricardique de l'aorte chez un ancien syphilitique.

M... Joseph, 56 ans, confiseur, entre à l'hôpital Necker, le 14 mai 1877, service de M. Depech, salle St-Ferdinand, n° 18. Ce malade est un ancien syphilitique qui présente sur tout le corps des signes

Digitized by Google

variés de syphilis tertiaire : cicatrices nombreuses, exostoses, etc. Il se plaint de fortes palpitations qui gênent sa respiration pas d'œdème des jambes. Etat relativement calme quand il est au repos. Pouls radial identique des deux côtés ; il est bondissant, se déprime rapidement sous le doigt et présente tous les caractères du pouls de Corrigan.

A l'examen du cœur, on constate au palper et à la percussion une augmentation de volume de cet organe. Sa pointe bat en dehors et au-dessous du mamelon. A l'auscultation un souffle net au 2e bruit, à la base et présentant son maximum au niveau de l'orifice aortique. Le premier bruit est tout à fait normal.

Aucun soulèvement de la poitrine avec frémissement. On porte le diagnostic d'insuffisance aortique. Quant à la cause elle échappe. Aucune attaque rhumatismale antérieure.

28 mai. — Le malade sort de l'hôpital dans de bonnes conditions. Le 4 juin il rentre à la salle St-Ferdinand, très essoufflé, anxieux. Ses jambes ont enflé, son cœur est violemment agité. Le souffle de la base au 2e bruit est très fort et se propage dans toute la poitrine.

Le malade souffre, mais ses douleurs sont mal définies. Néanmoins, après quelques temps de repos, l'anxiété semble avoir diminué. Mais les symptômes précédents reprennent bientôt et s'accentuent. Le malade ne peut plus rester au lit, et le 25 juin au matin il meurt subitement d'un accès de suffocation.

Autopsie. — La plèvre droite renferme un peu de liquide séreux.

Le péricarde est rempli de sang liquide sans caillots. Il contient un cœur volumineux.

L'aorte est à peine un peu plus volumineuse qu'à l'état normal, juste assez pour rendre insuffisantes les valvules sigmoïdes et donner lieu aux signes que nous avons constatés pendant la vie. Après avoir fendu la crosse aortique dans toute son étendue en suivant la petite courbure, on constate quelques plaques athéromateuses qui sont loin d'avoir la dureté qu'elles présentent ordinairement. On ne remarque aucune ulcération. Les valvules sigmoïdes sont saines. En examinant l'aorte on aperçoit sur sa partie antérieure une fente demi-circulaire de 1 centim. et demi, située à 5 mm. au-dessus des valvules sigmoïdes.

Cette éraillure en coup d'ongle n'intéresse que les tuniques interne

Digitized by Google

et moyenne: Les bords sont déchiquetés et taillés en biseau de façon à représenter assez bien une sorte de valvule permettant facilement le passage du sang de dedans en dehors, mais s'opposant plus ou moins complètement au retour du liquide dans l'intérieur du vaisseau. A ce niveau il est important de remarquer que les parois de l'aorte ne présentent aucune lésion apparente, aucune plaque athéromateuse avec perte de substance.

Cette ouverture fait communiquer l'intérieur de l'aorte avec une poche du volume du poing formée par le décollement de la tunique celluleuse dans une grande étendue. Mais dans l'intérieur on ne rencontre que du sang liquide. Aucune trace de caillots. Tout à fait à la partie inférieure, au niveau de l'oreillette droite, cette poche offre une large perforation du volume d'une pièce de 1 franc, par où le sang a fait brusquement issue dans le péricarde.

C'est sur les lésions syphilitiques concomitantes que se base Letulle dans son observation (Obs. VII) : thromboartérite et infarctus de la rate, endaortite chronique au niveau de l'origine de l'artère rénale, traces de gomme sur le foie, exostoses anciennes au niveau du corps des 6 et 7e vertèbres cervicales, lésions athéromateuses disséminées des artères cérébrales, telles que Letulle ajoute : « La syphilis artérielle est seule capable de pareils désordres irréguliers, multiples, sclérosants, reliquat de lésions « térébrantes » spécifiques, ici fort anciennes. »

Nous n'avons pas beaucoup de renseignements sur les lésions syphilitiques du cas de Turner.

Digitized by Google

Observation XVII

(Turner. — *Transact. of Path. Society of London*, 1885.)

Perforation de l'aorte. — Aortite syphilitique.

Prostituée de 30 ans, morte subitement pendant son déjeuner. Elle n'avait jamais accusé ni dyspnée, ni oppression, ni palpitations.

Au niveau de la convexité de la crosse de l'aorte, perforation à travers laquelle le sang s'est épanché dans le péricarde.

Première partie de l'aorte saine. Aortite syphilitique dans le reste de son étendue.

Cœur gras, ventricule gauche dilaté et à parois minces : tissu musculaire atrophié. Pas de lésions valvulaires.

Mais il nous est permis de croire que ces lésions étaient suffisamment caractéristiques ; les anamnestiques, la profession, l'âge de la malade viennent d'autre part corroborer entièrement le titre de cette observation : aortite syphilitique.

La syphilis est encore très vraisemblable dans l'observation suivante de Tolot et Sarvonat, à cause des plaques gélatiniformes qu'ils trouvent entremêlées aux plaques athéromateuses.

Digitized by Google

Observation XVIII

(Teiot et Sarvonat. — *Revue de Médecine*, 1904.)

Rupture rapide et progressive de l'aorte ascendante. — Aortite syphilitique

Homme, 68 ans, ancien peintre. Entre le 3 février 1904. Depuis un an, œdème et albumine. A eu un grand nombre de coliques de plomb.

En octobre 1903, est resté six jours sans connaissance et est demeuré douze jours à l'Hôtel-Dieu pour hémiplégie, consécutive à son ictus. Guérison complète. Nouvelle attaque le 2 février 1904.

Pas de connaissance, teint jaunâtre, décubitus dorsal, respiration rapide, hémiplégie gauche, pupilles inégales. Réflexes cutanés nuls. Signe de Babinski positif des deux côtés.

Pouls large et régulier. Pas de bruits anormaux au cœur.

Matité pulmonaire, et râles crépitants à la base droite.

Dyspnée. Température 37°8, le 4 au matin, et 38°4 le soir.

Le malade ne tarde pas à succomber.

Autopsie. — Le 6 octobre.

Au cerveau ramollissement récent et superficiel des circonvolutions rolandiques droites ; ramollissement profond et ocreux du corps strié du même côté.

Volume énorme du péricarde mesurant 26 cm. sur 22 cm. Cavité péricardique remplie de sang.

Cœur gros (640 gr.). Valvules saines.

Aorte très altérée. Dans toute l'étendue de la crosse nombreuses plaques athéromateuses, entremêlées de plaques gélatiniformes, qui semblent indiquer l'existence d'une aortite syphilitique. Rupture au niveau de l'aorte ascendante (où les lésions sont peu marquées) sous forme d'une section linéaire intéressant les trois tuniques et d'une

Digitized by Google

largeur de 3 cent. Les bords en sont très nets, et la rupture est faite en tissu sain.

Foie : atrophie du lobe gauche, avec tractus scléreux, poids 1.300 grammes. Il semble bien qu'il s'agisse ici également d'un processus syphilitique.

Substance corticale des reins un peu atrophiée (poids 110 grammes). Rate pèse 310 grammes. Le poumon gauche pèse 730 grammes.

Dans le cas de MM. Bousquet et Roger, on n'avait pu, d'après les renseignements fournis par la femme du malade, retrouver d'antécédents syphilitiques, et l'examen des organes n'avait rien indiqué à ce sujet. Mais l'examen histologique de la coupe de l'aorte athéromateuse, fait par M. le professeur Bosc, montre qu'il s'agit d'une aortite syphilitique : lésions nodulaires périvasculaires, plasmazellen, infiltration gommeuse des tuniques et particulièrement de la tunique moyenne.

4° *Etat papyracé et rétrécissement de l'aorte.* — Il s'agit d'une lésion assez spéciale dont les rapports avec l'athérome sont assez discutables et qui survient toujours à un âge peu avancé. L'aorte est généralement rétrécie ; ses parois sont très minces, présentent un « état papyracé » ; à la coupe on constate une dégénérescence très étendue de la tunique moyenne. Cet état papyracé tranche le plus souvent sur l'aspect normal des autres artères. Voici le fait de Brouardel et Vibert, observé chez un étudiant en médecine de 20 ans, n'ayant jamais eu d'autre affection qu'une fièvre typhoïde:

Digitized by Google

Observation XIX

(Bouardel et Vibert. — *Annales d'hygiène*, 1892.)

Rupture en deux temps de l'aorte thoracique. — Epanchement dans la plèvre droite. — Etat papyracé des parois. — Dégénérescence de la tunique moyenne.

V... E..., étudiant en médecine, 20 ans, était d'une excellente santé; toutefois, pendant sa première année, il a eu quelques convulsions sans gravité, et à 5 ans une fièvre typhoïde extrêmement grave qui aurait tenu l'enfant entre la vie et la mort pendant trois mois.

Depuis lors, ce jeune homme n'aurait jamais été malade; il était actif, laborieux, courait avec ses camarades, ne se plaignait ni d'étouffements ni de palpitations. Il n'a jamais eu de syncope ni d'hémorragie.

Le lundi 8 février, V... E... est venu à la Faculté de médecine; il a pris part aux travaux de dissection, est rentré chez son père, au Perreux, vers 8 heures du soir, a dîné de bon appétit, a joué avec ses sœurs après le repas, et, avant de se coucher, a écrit une assez longue lettre fort gaie.

Dans la nuit du 8 au 9, V... E... a ressenti des douleurs dans le ventre, il disait avoir des coliques. Il s'est levé vers 4 heures du matin, pour aller aux cabinets, mais il n'avait pas de diarrhée. Les douleurs ont persisté; elles siégeaient dans la région du foie.

Le docteur Collardeau le vit vers 8 heures du matin, et, sans pouvoir faire un diagnostic sérieux, il pensa à la possibilité de coliques hépatiques. Il prescrit un lavement purgatif, suivi d'un lavement laudanisé et une potion, probablement de Rivière.

Le docteur Collardeau revit le malade vers midi, les douleurs étaient moins intenses, mais les vomissements bilieux, qui étaient survenus dès le matin, persistaient et étaient provoqués par tout ce qu'il prenait, potion ou boisson.

Digitized by Google

Le même état persista jusqu'à 6 heures du soir ; les douleurs étaient plutôt moins vives. Il n'y avait pas de fièvre.

A 6 heures, il y eut une douleur absolument intense qui arracha un cri au malade; puis il déclara que cette crise l'avait soulagé, qu'il se sentait mieux. Il ajouta, toutefois, entre 6 et 7 heures, qu'il avait un poids dans le côté droit, dans la région du foie, et il pensait que s'il vomissait, il serait soulagé.

A 7 heures, il demande que l'on aille chercher une bouteille de limonade, puis brusquement s'assied sur son lit, pousse deux cris, saisit le bras de sa mère : l'étreinte ne dure qu'un instant, le bras tombe inerte. Victor E .. était mort.

Autopsie. — Le cadavre est celui d'un jeune homme de 20 ans, bien constitué, très vigoureux. Sur aucune région du corps on ne trouve de traces de coups ou de contusions.

La rigidité cadavérique a disparu, la putréfaction n'est pas commencée ; toute la région postérieure, le dos, les lombes sont couverts d'une large lividité très foncée.

Ouverture du thorax. —La cavité pleurale droite contient 250 gr. de sang non coagulé. La plèvre costale droite est soulevée depuis la troisième côte jusqu'au diaphragme, depuis son bord postérieur jusque près de l'union du tiers moyen avec le tiers antérieur des côtes. Elle forme une large poche bombée, tendue, qui a refoulé le poumon droit en haut et en dedans. Cette poche contient du sang liquide et coagulé.

Nous en avons recueilli 1.800 grammes. Cette poche communique avec le médiastin postérieur, dont le tissu cellulaire est infiltré de sang coagulé, feutré. Les poumons sont sains, ils ne contiennent pas de tubercules. Ils sont plutôt un peu teintés par la matière colorante du sang que congestionnés. Le péricarde contient deux cuillerées à café de liquide rougeâtre. Le cœur a son volume normal, les valvules sont absolument saines.

Le sang coagulé, qui entoure l'aorte et forme autour d'elle un volumineux caillot, s'étend jusque dans le tissu cellulaire rétro-pharyngien; en haut et en bas, passe au-dessous des insertions du diaphragme jusqu'autour des artères iliaques.

La suffusion sanguine, à gauche, passe même sous l'anneau crural et s'étend jusqu'à l'émergence de la fémorale profonde.

L'*aorte,* enlevée et ouverte avec les plus grandes précautions,

Digitized by Google

présente deux déchirures transversales : l'une de 2 cent. 1/2 est située 3 cent. en-dessous de la naissance de la carotide gauche ; l'autre, de 25 millim., à 3 cent. au-dessus des insertions diaphragmatiques. Au niveau de ces déchirures, la gaîne cellulaire est décollée et fait de la tunique artérielle une sorte de lambeau flottant.

Le diamètre de l'aorte est petit. Ouverte et étalée, l'aorte mesure 42 millim. Les parois de l'aorte sont d'une minceur excessive, *papyracées*. En examinant à la loupe, on voit qu'il existe d'autres petites déchirures ne comprenant pas toute l'épaisseur de la paroi. Cet amincissement commence presque au niveau de la naissance de la carotide et s'étend jusqu'à sa partie inférieure. Les autres artères examinées et comparées avec l'aorte, la carotide gauche, la fémorale gauche, ont des parois d'épaisseur normale et paraissent saines.

Examen histologique. — Au voisinage des points déchirés, l'aorte présente un amincissement considérable, son épaisseur paraît à peine la moitié de ce qu'elle est aux autres régions.

Il ne s'agit pas d'un amincissement pur et simple, mais d'une dégénérescence très complète de la tunique moyenne. Sur les coupes, on n'aperçoit plus, comme à l'état normal, les lames élastiques stratifiées et les cellules musculaires comprises dans leur intervalle. La tunique moyenne se montre constituée par une substance granuleuse, sans structure déterminée, avec quelques rares cellules musculaires sans trace de tissu élastique.

Cavité abdominale.—Le tissu cellulaire qui entoure l'aorte forme un amas de 8 à 10 centimètres infiltré de sang ; l'atmosphère cellulaire qui entoure le rein droit est remplie par une masse de sang du volume des deux poings. Le mésentère est jusqu'à son tiers moyen irrégulièrement pénétré et teinté de sang.

Intestins sains : estomac, foie, rien ; cerveau, rien.

Nous indiquerons à côté de ce cas celui de Geigel :

Digitized by Google

Observation XX

(Geigel. — *Würtzburger Medizin. Zeitschrift*, 1861.)

Rupture de l'aorte chez un enfant de 14 ans. — Aorte très rétrécie, parois très minces.

Enfant de 14 ans en pleine santé qui meurt rapidement en demi-heure.

Autopsie. — Hématome sous-pleural gauche.

Déchirure en T de l'aorte : la branche horizontale du T se trouve bien au-dessous de l'origine de la sous-clavière, et la longue branche se prolonge sur l'aorte thoracique dans une étendue de 3 à 4 centimètres.

Au niveau de la branche horizontale, l'aorte est divisée entièrement et l'épanchement s'est fait par là dans le médiastin postérieur, puis de là sous la plèvre. Le sang a aussi disséqué jusqu'aux iliaques primitives les parois de l'aorte, décollant la tunique externe de la tunique moyenne. « La tunique interne est saine, mais le calibre du vaisseau est à ce point rétréci qu'il admet difficilement le petit doigt ; les parois sont en outre extrêmement minces et tout à fait transparentes. Le cœur gauche est considérablement hypertrophié. »

Un cas de Wasastjerna concerne un enfant de 13 ans, porteur d'un rétrécissement siégeant au-dessous de l'origine de la sous-clavière gauche et ayant entraîné une dilatation de toute la crosse aortique : la rupture s'était faite près de l'origine de l'aorte.

Digitized by Google

5° *Aorte d'apparence saine. — Lésions microscopiques fréquentes.* — Dans certains cas, à l'examen de l'aorte, on ne constate ni athérome, ni dilatation, ni lésions syphilitiques, ni rétrécissement particulier avec amincissement et état papyracé des parois; l'aorte, à l'œil, ne paraît pas malade.

Voici quelques-uns de ces cas :

Observation XXI

(Boursier, *in* thèse Gardette. Bordeaux 1891.)

Rupture intrapéricardique de l'aorte.

M..., 16 ans, sans maladies héréditaires, toujours bien portant, d'un caractère bien tranquille, évitait les jeux de force, n'aimait, ni à courir, ni à sauter.

Au mois de février 1889, cet enfant étant en classe, sans maladie antérieure, sans causes appréciables, se sentit indisposé.

Il pâlit, demanda à sortir et quitta la classe presque en titubant. On ne le revit plus.

Quelques heures plus tard, ne le voyant nulle part, on se mit à sa recherche, et ce ne fut que vers la fin de la journée qu'on le découvrit au haut d'un escalier dont on ne se servait plus et qui, par suite, était condamné à son extrémité supérieure.

Il était accroupi, ou presque assis sur une marche, la tête fléchie sur les genoux, mort et froid.

Autopsie, faite une trentaine d'heures après, dans la pension où il est mort, en présence des chefs de l'institution : A l'ouverture du thorax, nous trouvons le péricarde plein de sang, distendu par une grande quantité de sang, en partie coagulé, en partie liquide. La partie coagulée était la plus abondante.

Le cœur est enlevé avec les gros vaisseaux, excisé avec soin, sans

Digitized by Google

tiraillement; il paraît sain. Les cavités sont ouvertes et ne présentent aucune altération, la fibre musculaire a sa coloration normale, les valvules paraissent saines.

L'artère pulmonaire était saine. L'aorte, au contraire, présentait, dans sa portion verticale intra-péricardique, un peu au-dessus des valvules sigmoïdes et sur le côté droit, une déchirure longue d'environ 1 centim. 1/2 à 2 centim., dont les bords n'étaient pas libres comme ceux d'une incision, mais irréguliers comme ceux d'une déchirure.

Ils étaient légèrement rougeâtres, imbibés de sang. Toute la cavité aortique était saine, lisse, sans plaques d'athérome, sans aucune altération visible à l'œil nu.

La seule chose que nous ayions pu constater, c'est une *minceur assez accentuée de la paroi* dans les régions qui avoisinent la déchirure et à son niveau.

Comme l'autopsie n'était faite que pour rechercher les causes de la mort, l'examen n'a pas été plus loin.

Observation XXII

(Kelly. — *Transactions of Path. Society of London*, 1869.)

Rupture intrapéricardique de l'aorte. — Aorte d'apparence saine.

Femme, 64 ans, ayant des palpitations de cœur. Elle se couche comme d'habitude. Peu de temps après on la trouve morte. Elle n'avait fait aucun effort, aucune violence.

Le péricarde contient 6 onces de sérum, pas de caillots.

Ventricule gauche absolument contracté. Parois hypertrophiées.

Valvules aortiques très ossifiées, ne laissant entre elles qu'un petit passage. D'un pouce au-dessus des valvules, rupture transversale de l'aorte. *L'aorte semble saine.*

Digitized by Google

Observation XXIII

(Pilliet. — *Société Anatomique*, 1889.)

Rupture rapide et progressive de l'origine de l'aorte. — Epanchement dans le péricarde. — Anévrisme disséquant.

Homme grand, vigoureux, 67 ans, entre à l'hospice pour étouffement et douleur dans la poitrine datant de deux jours.

A son entrée, collapsus complet, lèvres cyanosées, marbrures violacées sur tout le corps. Bruits du cœur sourds, éloignés, faibles, plus faibles à la base, où le second bruit est à peine perceptible. Pouls très faible, dépressible, régulier à 72.

A gauche et en avant de la poitrine, il existe une voussure assez marquée formant un triangle à base supérieure et correspondant au cœur. A cette voussure correspond une matité précordiale dont le diamètre transversal atteint 10 centim. à la base. La sonorité pulmonaire est diminuée à la percussion du côté droit en avant. Le murmure vésiculaire est affaibli dans ce point. En arrière, matité assez forte à la base du poumon gauche. Vibrations conservées, respiration diminuée, pas de souffle. Rien à la ponction exploratrice.

Foie très gros descendant à l'ombilic, débordant à gauche.

La pression des incisions diaphragmatiques au niveau de l'épigastre et dans les deux hypocondres est perçue douloureusement par le malade. Temp. 38° rectale.

Le malade meurt dans la nuit par augmentation progressive du collapsus.

Autopsie.— Péricarde distendu par du sang noir, à demi-liquide, 400 gr. ; cœur volumineux, en diastole, surchargé de graisse. Myocarde jaune pâle, parsemé de petits points blancs correspondant

Digitized by Google

à des artérioles épaissies. Valvules mtrales saines. Les sigmoïdes aortiques présentent deux ou trois petits noyaux calcifiés anciens.

Immédiatement au-dessus de la valvule postérieure commence une déchirure à bords écartés : l'intervalle qui sépare les parois aortiques rompues étant comblé par une surface bourgeonnante irrégulière et qui est formée par un caillot. Dimensions de la déchirure : 6 cent. de haut snr 3 de large. Pas d'athérome à ce niveau, de même au niveau de la crosse.

Le caillot qui bouche la déchirure offre une épaisseur de près de 1 centim. Il se continue avec une infiltration sanguine de la même épaisseur, située immédiatement au-dessous de la tunique moyenne de l'aorte. Cet infiltrat est compais entre la tunique moyenne d'une part, la tunique celluleuse et le péricarde d'autre part. Il se continue en décollant la gaîne des vaisseaux tout autour de l'artère pulmonaire qu'il enveloppe comme l'aorte.

Les coupes de l'aorte au niveau de la rupture montrent la cessation brusque des tuniques interne et moyenne. *Dans cette dernière existent de nombreuses taches de dégénérescence graisseuse des cellules.* Le caillot est parsemé à ce niveau d'un nombre considérable d'amas de cellules lymphatiques : il est donc en voie d'organisation et date déjà de quelque temps.

Observation XXIV

(Bruberger. — *Berliner klin. Woch.*, 1870.)

Déchirure de l'aorte sans altération des parois.

Homme de 22 ans. Après son dîner il approche du poêle. Tout à coup il pousse des gémissements et s'affaisse.

Une livre de sang dans le péricarde. Cœur très hypertrophié.

3/4 de pouce au-dessus des valvules aortiques siège une déchirure horizontale comprenant les 3/4 de la circonférence.

Digitized by Google

Pas d'altération apparente des tuniques artérielles.

Minceur et étroitesse notables, anormales de l'aorte. Elasticité normale.

Observation XXV

(Samet. — *Bull. Soc. Anat.*, 1851.)

Rupture spontanée intrapéricardique de l'aorte à sa naissance.

Homme de 42 ans, paraplégique, ayant succombé subitement.

Rupture de l'aorte à son origine. Déchirure transversale et petit trajet admettant une tête d'épingle. Les tuniques artérielles ne sont pas épaissies ; on n'y voit pas de dépôts ossiformes.

Observation XXVI

(Fauvelle. — *Bull. Soc. Anat.*, 1859.)

Homme de 53 ans. — Rupture de l'aorte à son origine. — Pas de traces de lésions anciennes.

Voici enfin une observation tout à fait récente dont nous n'avons pu nous procurer l'original, mais que nous trouvons longuement analysée dans la *Semaine médicale*.

Digitized by Google

Observation XXVII

(E. Hansteen. — *Norsk. Mag. for Lægevidenskaben*, mai 1907 ; résumée *in Semaine médicale*, 5 juin 1907, p. 273.)

Rupture spontanée de l'aorte.

Un ouvrier de 23 ans devait aller faire une période d'instruction dans un bataillon cantonné aux environs de Christiania. La distance était de 15 kilom. Muni d'un léger bagage, cet homme fit la route à pied et très posément puisqu'il y employa 4 heures de temps. Deux heures après son arrivée au corps, il fut examiné, déclaré bon pour le service, et partit remplir sa paillasse : il se livrait à cette dernière occupation, quand il tomba tout d'un coup et expira sur-le-champ.

A l'autopsie, on trouva une rupture de l'aorte : elle siégeait à 2 cent. 5 au-dessus des valvules semi-lunaires. Sa forme était rectangulaire : la branche horizontale longue de 4 cent. 5 partait de la face postérieure du vaisseau et contournait la face latérale pour venir aboutir sur la face antérieure : elle occupait donc plus de la moitié de la circonférence ; la branche verticale, placée sur la face postérieure de l'aorte, mesurait 2 cent. 4 et aboutissait juste au-dessus des valvules semi-lunaires. Les bords étaient nets et comme taillés au couteau. Le cœur, surtout le gauche, était légèrement hypertrophié ; son poids était de 365 gr., mais il avait subi avant d'être pesé une légère dessiccation. Le sang provenant de la rupture s'était épanché dans le médiastin et le péricarde : dans ce dernier il y avait 250 gr. de caillots et 250 gr. de sérum. L'examen des autres organes ne révéla rien d'anormal et l'*étude histologique de la paroi aortique montra que celle-ci était parfaitement saine.*

En interrogeant les camarades de cet homme, on sut que durant la route il s'était plaint d'une légère douleur dans la poitrine, mais ne s'était livré à aucun effort. Par contre, on apprit de ses parents que le jour précédant le départ de Christiania, il avait passé la nuit à s'amuser et s'était quelque peu enivré. Il est donc fort probable que

Digitized by Google

la rupture ne s'était pas faite pendant la route ni à l'arrivée au corps, mais au cours de la petite orgie qui vient d'être mentionnée.

Cette latence relativement longue d'une rupture de l'aorte n'a rien d'anormal : on connaît en effet des exemples de rupture ayant guéri. Il s'agit alors de ruptures incomplètes ; mais que leur porteur vienne à faire un nouvel effort avant leur cicatrisation, et il est facile de concevoir que la rupture puisse se parachever tout d'un coup.

Sans doute, pour expliquer ces ruptures dans les cas où les lésions font en apparence défaut, on pourrait invoquer l'hypothèse d'un foyer athéromateux détruit et emporté par la perforation, mais ce ne serait là qu'hypothèse pure. Mieux vaut creuser plus à fond les observations qui nous sont soumises et nous verrons qu'en réalité il y avait presque toujours des lésions microscopiques d'endartérite ou de mésartérite.

Nous avons déjà indiqué le rétrécissement de l'aorte, la minceur des parois, la dégénérescence de la tunique moyenne signalés par Brouardel et Vibert (Obs. XIX), dans un cas où des observateurs moins attentifs auraient déclaré l'aorte saine.

Un certain nombre d'observations que nous venons de citer : Kelly (Obs. XXII), Samet (Obs. XXV), Fauvelle (Obs. XXVIII) ne nous donnent pas de détails suffisants sur l'état des tuniques ; il n'y a pas eu d'examen microscopique. Tels sont encore les cas de Rindfleisch, Petsch, Paul, Lumsden, Léger, Parkers, etc.

Si on étudie les autres cas, on voit que presque toujours les tuniques étaient anormales : « minceur assez accentuée de la paroi dans la région qui avoisine la déchirure », Boursier (Obs. XXI) ; « dégénérescence graisseuse de la tunique moyenne », Pilliet (Obs. XXIII) ; « minceur et étroitesse notables, anormales de l'aorte » ; Bruberger (Obs. XXIV).

Digitized by Google

Voici encore d'autres exemples d'altérations histologiques sur des aortes d'apparence saine.

Eisengraber. — Rupture de l'aorte ascendante : mésartérite probablement syphilitique.

Tschernak. — Mésartérite probablement syphilitique.

Crooke. — Paroi de l'aorte amincie ; les fibres élastiques, au lieu de former de long filaments, sont représentées par des paquets de fibres courtes, cassées ; fibres musculaires dégénérées par place.

Fischer. — « Dans la moyenne se trouvent de nombreuses taches conjonctives pâles. »

Moore. — Tuniques de l'aorte très minces dans le voisinage de la rupture.

Tripier. — Aorte dilatée, la paroi est manifestement amincie au niveau de la rupture : « ce qui frappe surtout, c'est une altération de la tunique moyenne caractérisée par une dissociation de ses faisceaux musculaires et élastiques qui paraissent isolés les uns des autres, et même, sur certains points, séparés par des espaces vides assez grands. »

Il n'existe presque aucun cas où l'aorte rupturée puisse être considéré comme absolument saine. Seule l'observation d'Hansteen (Obs. XXVII) nous paraît pouvoir faire admettre exceptionnellement la rupture spontanée d'une aorte saine. Mais, dans ce cas, ne peut-on pas encore se demander, étant donné le peu de renseignements que nous avons sur l'état antérieur du malade, s'il n'avait pas été exposé à un traumatisme assez violent ?

Digitized by Google

III. — Epanchement hémorragique. — Etat des organes avoisinants.

Siège de l'épanchement.— L'étude du siège de la rupture de l'aorte nous montre sa plus grande fréquence au niveau de la portion ascendante. Du siège de cette rupture il résulte que l'épanchement sanguin se fait le plus fréquemment dans le *péricarde :* la plupart des observations que nous avons reproduites dans cette thèse indiquent, en effet, ce siège ; Bousquet et Roger (Obs. I), Turner (Obs. VI et XVII), Yeo (Obs. X), Michell (Obs. XI), Howkes (Obs. XII), Browning (Obs. XIII), Loppe (Obs. XIV), Jacquet (Obs. XV), Nitot (Obs. XVI), Lion (Obs. IX), Tolot et Sarvonat (Obs. XVIII), Boursier (obs. XXI), Kelly (obs. XXII), Pilliet (Obs. XXIII), Bruberger (Obs. XXIV), Samet (Obs. XXV), Hansteen (Obs. XXVII), Oppenheimer (Obs. XXXIII), Socquet (Obs. XXXV). Encore plus nombreuses sont les observations que nous aurions pu ajouter à cette liste déjà longue. Dans leur statistique, Achard et Paisseau indiquent 66 cas d'hémorragie intrapéricardique et 19 cas d'hémorragie pleurale. Martin-Sisteron, sur 120 observations, note 86 fois l'hémopéricarde.

Si la rupture siège au niveau de la crosse dans la portion extrapéricardique, elle produit généralement une infiltration sanguine du médiastin (Hanot), un hématome sous-pleural (Thoinot et Bernard) ou pleural gauche (Chauvel), rarement l'hématome des deux plèvres (Rose).

La rupture de l'aorte descendante entraîne l'hémorragie *médiastinale* (Laffont), l'hémorragie *œsophagienne*

Digitized by Google

(Mosny, Obs. VIII), et *bronchique* (Pelletan et Brodem). Habituellement l'épanchement se fait dans la plèvre ou sous la plèvre.

L'hématome était sous-pleural et la plèvre pariétale était respectée dans les cas de Geigel (Obs. XX), Nau, Macharg et Browlie, Thoinot et Bernard, Griffon. Ce feuillet pariétal était déchiré dans les observations de Brouardel et Vibert (Obs. XIX), de Angelis, Magnan, Caussade, Nissim et dans les cas suivants :

Observation XXVIII

(Peacock. — *Transact. of Path. Society of London*, 1874.)

Rupture de l'aorte dans la plèvre gauche.

Homme de 61 ans, acteur à l'Adelphi-Théâtre. En montant sur le haut d'un omnibus, il fut pris immédiatement de douleurs vives dans la poitrine et de difficulté de la respiration. Admis à Saint-Thomas's Hospital à 5 h. 1/2, il se plaignit de douleur violente dans la région cardiaque et épigastrique. La respiration était difficile, la face pâle couverte de sueur. Il avait un aspect anxieux et ses extrémités étaient froides. Vers 10 h. 1/2, il vomit du liquide, se renversa en devenant très pâle et expira après deux ou trois efforts.

Autopsie. — *Cavité pleurale gauche* remplie de sang, sérum et caillots. Cœur surchargé de graisse, ventricule gauche hypertrophié.

Aorte très athéromateuse dans la portion descendante. Rupture en partie transversale, en partie longitudinale, occupant la moitié de la circonférence à travers la tunique interne et une partie de la tunique moyenne. De ce point il y avait une séparation des couches de la tunique moyenne qui s'étendait en amont jusqu'à l'origine de l'aorte et en aval jusqu'à sa bifurcation.

Digitized by Google

Observation XXIX

(Dowal. — *Edimburg M. S.*, 1876.)

Rupture spontanée de l'aorte dans la plèvre gauche.

Femme de 53 ans, atteinte de manie. Le soir du 14 mars, on la trouve mourante peu après l'avoir mise au lit; elle survécut seulement quelques minutes.

Autopsie. — *Cavité pleurale gauche* pleine de sang, refoulant le poumon. Toutes les cavités du cœur étaient vides. Parois du ventricule gauche très hypertrophiées. Dans la portion descendante de l'aorte, on trouve une tumeur sanguine du volume d'une petite pomme, formée par des caillots récents intimement entremêlés dans les couches du tissu cellulaire qui entoure l'aorte. De la partie postérieure de cette tumeur, le sang s'est épanché en grande quantité dans toutes les directions, mais surtout le long de la surface postérieure de l'aorte descendante remplissant tout le médiastin postérieur.

Observation XXX

(Achard et Paisseau. — *Presse médicale*, 22 mars 1905.)

Rupture rapide et progressive de l'aorte avec épanchement dans la plèvre gauche.

Vann... Gustave, âgé de 44 ans, entré le 1er janvier 1904 à l'hôpital Tenon, salle Bichat, n° 4.

Entré dans la soirée, est mort subitement à 7 heures du matin ;

Digitized by Google

le malade n'a pu être examiné. On sait seulement, d'après ce qu'il a raconté aux infirmiers, qu'il a été pris, dînant en famille, d'un violent malaise et d'une gêne intense de la respiration. Il s'est aussitôt rendu à l'hôpital ; sa dyspnée était modérée ; il se plaignait de douleurs thoraciques, mal localisées et profondes, et disait éprouver la sensation d'un caillot de sang qui le gênerait à la gorge. Il n'eut pas d'hémoptysie. Pendant la nuit, il fut agité, en proie à une soif ardente. Il s'est plusieurs fois levé pour chercher de l'eau qu'il a bue en grande quantité. Au matin, ne pouvant rester au lit, à cause de la dyspnée croissante, il s'est levé et s'est assis sur une chaise. Au bout d'une demi-heure environ, se plaignant d'une douleur violente, il s'est levé brusquement, a pâli et est tombé sans connaissance. On n'a eu que le temps de le porter sur son lit, où il est mort en quelques secondes.

Grâce aux renseignements fournis ultérieurement par sa famille, on a pu reconstituer l'histoire du malade.

C'était un homme très bien constitué, grand et remarquablement vigoureux. Il avait été lutteur, faisant des tours d'acrobate et soulevant des poids dans les champs de foire. De bonne heure il avait été grand buveur et avait abusé de la vie de toute façon. Les nombreux tatouages qui couvrent tout son corps attestent d'ailleurs qu'il a copieusement fêté Vénus et Bacchus. Il y a quelques mois ses forces avaient décliné assez rapidement pour l'obliger, bien que n'ayant que 43 ans, à quitter sa profession de lutteur pour celle de photographe. Peu après il entra pour quelque temps à l'hôpital pour des douleurs lombaires et des vomissements de sang abondant avec violente dyspnée. On aurait paraît-il à ce moment constaté de l'albuminurie. Très amélioré par le régime lacté, il le suivit consciencieusement à sa sortie de l'hôpital et renonça complètement à boire. Pendant cette période les vomissemeuts disparurent, mais le malade éprouva de la dyspnée d'effort, eut de l'œdème malléolaire, maigrit beaucoup, de 20 kilos, suivant le dire des parents. Dans les derniers temps la dyspnée s'était accrue et l'œdème avait considérablement augmenté.

Autopsie. — 27 heures après la mort le cadavre présente un œdème considérable des membres inférieurs jusqu'à la racine des cuisses.

A l'ouverture du thorax on voit un énorme caillot d'un seul bloc

Digitized by Google

qui remplit la cavité pleurale gauche, refoulant le poumon dont il prend la place et dont il représente le moule : ce caillot est rouge, cruorique ; il pèse 1 kilo 420. Le poumon refoulé est aplati contre le médiastin.

Le cœur est le siège d'une hypertrophie considérable portant surtout sur le ventricule gauche ; les valvules sont saines.

L'aorte n'est pas dilatée ; elle présente sur sa face interne de nombreuses plaques athéromateuses, non calcifiées. Immédiatement en dehors de l'artère sous-clavière gauche, on trouve le point de la perforation par où l'hémorragie s'est produite : il est petit, assez nettement découpé, il ne siège pas sur une plaque athéromateuse et forme une fente allongée d'un cent. environ de longueur et dont les bords sont nettement découpés. Un peu de sang s'est infiltré entre les tuniques de l'aorte sur lesquelles il forme une ecchymose de quelques centimètres. Le tissu conjonctif est infiltré de sang au voisinage de la perforation et de la crosse aortique.

Le foie présente l'aspect cirrhotique; il est très diminué de volume et sa surface est très granuleuse ; les reins sont petits, durs, parsemés de taches ecchymotiqnes.

Examen histologique. — Le foie présente une sclérose insulaire sous forme d'îlots disséminés de sclérose jeune dans les espaces portes. Il existe aussi un peu de sclérose autour des veines centrolobulaires sous la capsule de Glisson.

Dans le rein, les lésions artérielles sont surtout marquées. Il y a de nombreux glomérules sclérosés partiellement et l'on trouve dans la substance corticale des îlots de sclérose embryonnaire. En outre, dans un assez grand nombre de tubuli, les cellules ont un protoplasma trouble et un noyau mal coloré.

Le myocarde paraît normal.

L'*aorte* sur les bords de la rupture présente un épaississement de sa tunique interne sans athérome. La tunique moyenne est au contraire amincie, ses fibres élastiques sont déchirées à des niveaux différents. Le sang s'est infiltré un peu entre les lames de la tunique moyenne et surtout entre cette tunique et la tunique externe. On remarque, à une certaine distance de la rupture, des points où les fibres élastiques de la tunique moyenne sont interrompues et où se trouvent des sortes de cavités irrégulièrement creusées dans cette tunique.

Digitized by Google

Sur les préparations traitées par l'acide osmique, on constate au voisinage de la rupture une fine dégénérescence graisseuse des cellules de la tunique interne et même dans la partie profonde de cette tunique des amas graisseux confluents.

Dans le cas de Gougerot, il y avait à la fois hématome sous-pleural et intrapleural, ainsi que dans le cas de Martin-Dürr.

Observation XXXI

(Martin Dürr. — *Bulletin Soc. Anatomique*, 1891.)

Rupture en deux temps de l'aorte thoracique. — Infiltration sanguine du médiastin.

Femme, 87 ans.

Le 2 octobre, vers 7 h. 1/2, violente douleur dorsale gauche avec pâleur de la face. Aspiration d'éther et frictions de la région douloureuse, la douleur semble se calmer. Intelligence conservée. Aucun trouble respiratoire. Vers 10 heures, reprise brusque de la douleur et mort immédiate par syncope.

Autopsie (4 octobre). —..... Artère splénique du volume du petit doigt, flexueuse, noueuse et calcaire. Iliaques du volume du pouce et athéromateuses. Aorte abdominale couverte de plaques calcaires.

Foie petit, graisseux, calculeux. Reins petits, granuleux, grisâtres, à capsule fortement adhérente. Petits kystes. Ovaire droit avec quelques petits kystes. Ovaire gauche et utérus atrophiés. Poumon droit normal.

Plèvre gauche remplie d'une quantité énorme de liquide sanguinolent qui refoule le poumon en haut et le cœur vers la ligne médiane. Les poumons sont emphysémateux. *Cœur graisseux* non

Digitized by Google

hypertrophié, vide et sain. Quelques nodules calcaires aux valvules aortiques.

Aorte très dilatée, avec nombreuses plaques athéromateuses.

A l'union des portions horizontale et descendante, rupture transversale formant une spire qui englobe la totalité de la circonférence. Elle mesure 10 centim. et est située entre deux plaques calcaires étendues. Les deux lèvres de la rupture sont à peine écartées, le fond est occupé par une infiltration de sang dans le tissu cellulaire périaortique, mais nulle part il n'y a séparation des tuniques du vaisseau. Cette infiltration s'étend à tout le médiastin et englobe dans une même gangue les bronches, l'origine du tronc brachio-céphalique et des artères carotide primitive et sous-clavière gauches, l'œsophage. Elle forme à gauche de la colonne vertébrale une tache ecchymotique au niveau des 3e, 4e, 5e et 6e vertèbres dorsales. Il a été impossible de trouver un trajet quelconque de l'aorte dans la plèvre.

Encore plus rares sont les ruptures dans le *péritoine :* Rollet, Fuller, Muselier (Obs. III), Collombet (Obs. IV) et dans l'*estomac :* Gourand et Murel (Obs. V), observations que nous avons déjà citées parmi les ruptures de l'aorte abdominale.

Martin-Sisteron dans sa statistique donne les chiffres suivants, pour le siège de l'épanchement :

1°	dans	le péricarde.....	86	fois
2°	—	le médiastin.....	6	—
3°	—	les plèvres.....	21	—
4°	—	les bronches.....	2	—
5°	—	l'œsophage.....	3	—
6°	—	l'estomac.....	1	—
7°	—	le péritoine.....	5	—

Les organes où se déversent le sang se présentent à l'autopsie distendus par lui, en particulier le péricarde,

Digitized by Google

qui est énorme, soulevé contre la paroi, bleuâtre. Le cœur baigne dans le sang accumulé surtout en arrière.

Le sang est généralement noir, on y trouve de nombreux caillots mous, brunâtres, mais une partie du sang est semi-liquide.

Nous avons suffisamment insisté sur l'infiltration sanguine dans les parois de l'aorte et les anévrismes disséquants pour ne pas revenir sur cette question à propos des épanchements sanguins.

Quantité de l'épanchement. — La quantité de sang est très variable : elle dépend de l'orifice de la perforation, de la pression artérielle, de la capacité du réservoir viscéral dans lequel elle s'épanche, de la disparition plus ou moins rapide des contractions cardiaques.

Dans le péricarde elle dépasse rarement 500 grammes; dans l'observation de MM. Bousquet et Roger, il y avait 520 gr., se décomposant en 280 gr. de gros caillots brunâtres et 240 gr. de sérum ou de sang liquide; Lévesque a noté 640 gr. ; Troje 700 gr. ; Lorrain et Cesbron, Wasastjerna 700 ; Lévi 800. Exceptionnellement l'épanchement atteint 1000 gr. (Moore) ; 1250 gr. (Bergé) ; 1500 (Decori).

Dans les plèvres, cet épanchement sanguin est d'habitude plus considérable : 1420 gr. dans le cas d'Achard et Paisseau (Obs. XXX) ; 1700 (Thoinot et Bernard) ; 1800 gr. dans celui de Brouardel et Vibert (Obs. XIX) ; 2000 gr. dans le cas de Gougerot.

L'insignifiance de l'hémorragie : hémopéricarde de 150 gr. (Tolot et Sarvonat), de 40 gr. (Chauvel), peut provenir de l'infiltration sanguine sous la tunique externe et de la formation d'un anévrisme diffus, imbibant le tissu cellulaire du cœur et filtrant dans le péricarde comme à travers les pores d'une éponge, sans orifice externe préalable (Lion, Loppe).

Digitized by Google

IV. — Etat des autres organes

Outre les lésions de l'aorte (rupture et athérome) et les lésions des organes avoisinants dépendant de l'épanchement sanguin, on trouve chez le sujet atteint de rupture de l'aorte d'autres lésions plus éloignées dont les unes sont en rapport avec la cause de la sclérose artérielle, dont les autres jouent un rôle dans le mécanisme de la rupture.

En même temps que les lésions de l'aorte, la *syphilis* a dans le cas de Letulle (Obs. VII) produit d'autres scléroses ou d'autres lésions spécifiques : artérites rénales et rein gauche atrophié (45 gr.) ; traces de gomme hépatique ; artères basilaires très athéromateuses, d'exostoses spécifiques vertébrales. Dans le cas de MM. Bousquet et Roger, il semble que la syphilis n'ait porté son atteinte que sur l'aorte, puisque, du moins à un examen macroscopique, foie, rein, poumons ne présentent pas d'altération spécifique. Dans des cas d'aortite athéromateuse banale, non spécifique, on peut rencontrer de la *sclérose d'autres artères ou d'autres organes.*

Mais il est deux lésions auxquelles Letulle fait jouer un grand rôle dans le mécanisme des ruptures de l'aorte : la *néphrite chronique* et l'*hypertrophie* consécutive du *cœur* gauche. Par l'hypertension qu'elles provoquent, ce sont pour lui « l'agent actif capable de produire à l'intérieur de la crosse, la secousse, l'effort, le traumatisme interne indispensable pour rompre la membrane interne graisseuse et permettre à la colonne sanguine sous pression forte de dissocier les différents plans de clivage des cou-

Digitized by Google

ches élastiques de la mésartère. » Letulle dit avoir rencontré cette hypertrophie du cœur dans la plupart des observations récentes de la Société anatomique : Nitot (Obs. XVI) ; Féré, Loppe (Obs. XIV) ; Ray, Durand-Fardel, Pilliet (Obs. XXIII) ; Parmentier, Papillon, Saguet, Lévi, Thibierge, Nissim, Letulle (Obs. VII).

Dans les cas de Lion (Obs. XJ) et Dürr (Obs. XXXI), le cœur n'était pas hypertrophié, mais *surchargé de graisse*. Il en est de même dans neuf observations de Peacok et dans l'observation de MM. Bousquet et Roger (Obs. I) : le dessin que nous en publions montre bien sur la face antérieure du cœur ces amas volumineux de graisse surtout développés au niveau du cœur droit et le long des coronaires.

En résumé : au point de vue anatomique, ce qui caractérise les ruptures spontanées de l'aorte, c'est leur *siège* habituel au niveau de l'*aorte ascendante* avec *épanchement dans le péricarde*, moins fréquent au niveau de l'aorte descendante avec dans ce cas épanchement dans la plèvre ; leur *forme* assez souvent rectiligne, parfois circulaire ; la formation possible d'*anévrisme disséquant* ; la possibilité des *ruptures partielles* (Letulle).

Les ruptures spontanées se rencontrent surtout sur les *aortes athéromateuses* dilatées ou non, parfois sur quelques aortes *syphilitiques* ou présentant une diminution de calibre et un amincissement particulier des parois, *état papyracé* (Brouardel et Vibert). Lorsqu'il n'y a pas de lésions visibles à l'œil nu, on constate presque toujours des *altérations histologiques*, particulièrement de la *dégénérescence graisseuse*.

Chez les sujets morts de rupture de l'aorte, souvent le *cœur* est *hypertrophié*, parfois graisseux, et le rein atteint de *néphrite chronique atrophique*.

Digitized by Google

Digitized by Google

CHAPITRE V

ÉTIOLOGIE ET MÉCANISME

I. — Étiologie

De l'étude anatomique des ruptures spontanées de l'aorte, de l'ensemble des documents réunis dans ce chapitre résultent quelques données étiologiques importantes.

Deux facteurs principaux dominent l'étiologie des ruptures spontanées de l'aorte : la lésion (généralement athéromateuse) de l'aorte, l'hypertension artérielle.

A ces deux facteurs sont subordonnés d'autres de moindre importance : conditions d'âge, de sexe, infections, intoxications déterminant l'athérome ; traumatisme ou effort augmentant la tension artérielle. Les uns jouent le rôle de causes prédisposantes, les autres de causes occasionnelles.

A. Facteurs essentiels : 1° *Athérome*. — La cause

Digitized by Google

« première et essentielle presque indispensable » (Bergé), c'est l'altération de la paroi artérielle. Broca, qui écrivait le premier sur la question en 1850, après avoir rappelé que Morgagni admettait la lésion des tuniques artérielles, conclut : « Jusqu'ici rien ne permet de croire que les ruptures de l'aorte puissent se produire sans altérations préalables des parois. »

Quelques années plus tard, Chauvel lui-même, tout en faisant quelques restrictions à la doctrine de Broca et en réunissant quelques observations où l'aorte paraissait saine, ne peut s'empêcher de reconnaître que « l'altération des parois du vaisseau avant la rupture de l'aorte est probable si elle ne paraît pas toujours démontrée. »

Nous avons, au chapitre de l'anatomie pathologique, suffisamment insisté sur la constance presque absolue et la diversité des lésions aortiques (athérome, dilatation, lésions syphilitiques, dégénérescence graisseuse de l'endartère et de la mésentère, état papyracé) ; nous nous sommes suffisamment expliqué sur les ruptures de l'aorte dite « saine », pour n'avoir pas à démontrer à nouveau que l'altération préalable de la paroi artérielle, sa fragilité anormale est la condition *sine quâ non* de la rupture spontanée, sa cause essentielle.

2° L'*hypertension artérielle* est aussi un facteur important : elle accompagne presque toujours les lésions scléreuses de l'aorte. La néphrite chronique et l'hypertrophie du cœur que l'on trouve dans la plupart des autopsies n'en sont-elles pas une preuve ? C'est justement ce cœur volumineux qui est « éminemment apte à donner à l'occasion le coup de pression artérielle et la ou les contractions désordonnées susceptibles de brusquer l'inflexion de l'aorte, au risque de la redresser avec violence » (Letulle). C'est cette hypertension artérielle et sa brusque

Digitized by Google

augmentation qui sont parmi les causes les plus importantes de la rupture spontanée de l'aorte.

B. Facteurs secondaires. — 1° *Facteurs d'athérome, causes prédisposantes :* Il nous faudrait citer ici toutes les infections, toutes les intoxications, toutes les dyscrasies qui peuvent aboutir à l'artériosclérose. Après l'arthritisme, l'hérédité, les maladies par ralentissement de la nutrition et quelques intoxications comme l'alcoolisme, le saturnisme, le tabagisme, nous nous contenterons de signaler la *syphilis*, agent d'artérite spécifique ou de lésions banales de sclérose : Nitot (Obs. XVI), Turner (Obs. XVIII), Tolot et Sarvonat (Obs. XVIII), Letulle (Obs. VII), Bousquet et Roger (Obs. I) ; le *tabes* signalé dans les observations de Féré, Lévi, Camus et Labonnette ; le *paludisme*, indiqué par Beaugrand et Kelsch ; la *fièvre typhoïde*, qu'on retrouve comme seule maladie dans le passé pathologique du malade de Brouardel et Vibert (Obs. XIX), mort à 20 ans de rupture spontanée de l'aorte, et plus souvent encore les auto-intoxications. Signalons enfin, au nombre des conditions étiologiques accessoires de la rupture de l'aorte, l'existence de l'insuffisance aortique signalée dans trois observations où l'aortite chronique ne pouvait faire le moindre doute (Nitot, Lévi, Papillon).

Nous signalerons parmi les facteurs de rupture l'*âge* et le *sexe* qui ont une certaine influence sur le développement de l'artériosclérose.

Age : La rupture de l'aorte survient à un âge assez avancé, dans la *vieillesse :* pour Gardette, après 50 ans ; pour Chauvel surtout aux environs de 60. D'après Martin-Sisteron, le maximum de fréquence est entre 35 et 70 ans. Mais il est un certain nombre de cas concernant des sujets de plus de 70 ans : 71 ans, Bourneville, Chauvel, Main-

Digitized by Google

dron, Tunguel, Vibert. — 72 ans, Hanot, Gibert. — 74 ans, Nissim. — 77 ans, Broca, Kelly (Obs. XXII), Jacquet (Obs. XV), Thoinot et Bernard. — 80 ans, Brodeur, Drouin. — 84 ans, Nau. — 85 ans, Gougerot, Mosny (Obs. VIII). — 87 ans, Martin-Dürr (Obs. XXXI).

Par contre, il est des cas où la rupture a été constatée dans le *jeune âge* ou au début de l'âge adulte. Certains se distinguaient par des lésions tout à fait particulières, rétrécissement aortique avec amincissement de la paroi : tels les cas de Brouardel et Vibert (Obs. XIX), 20 ans ; Geigel (Obs. XX), enfant de 14 ans ; Wasastjerna, enfant de 13 ans ; Boursier (Obs. XXI), enfant de 16 ans ; Bruberger (Obs. XXIV), homme de 22 ans ; Strumpell, 25 ans. Chez ces individus jeunes, ce n'est pas l'athérome qu'il faut incriminer, mais une étiologie spéciale, un certain état d'*aplasie de l'aorte* sans doute congénital, qui la rend plus étroite, plus mince, moins résistante aux augmentations de pression artérielle.

Exceptionnellement on trouve chez des sujets jeunes des ruptures spontanées dues à des lésions avancées de sclérose. Boucher a trouvé de l'aortite avec dilatation et induration chez un sujet de 19 ans. Il y avait des lésions d'artériosclérose dans le cas de Sparks, 16 ans, et dans celui encore plus curieux d'Oppenheimer, 9 ans, que nous allons résumer maintenant.

Digitized by Google

Observation XXXII

(Sparks, *Lancet*, 1871.)

Rupture intrapéricardique de l'aorte chez un enfant de 16 ans.

Enfant de 16 ans meurt subitement pendant son repas. Caillot de la grosseur des deux poings dans le péricarde.

Ventricule gauche très hypertrophié.

La rupture siège immédiatement au-dessus de la naissance de l'aorte, au niveau d'une plaque athéromateuse dont la dégénérescence est très avancée.

Anévrisme disséquant partageant en deux feuillets la couche moyenne.

Observation XXXIII

(Oppenheimer. — *Virchow's Archiv*, t, 181, 1905, p. 383.)

Rupture spontanée de l'aorte chez une enfant de 9 ans.

Catherine R..., 9 ans, née de parents sains, n'a jamais présenté de maladie antérieure et n'a eu à subir aucun traumatisme. Le 15 janvier 1905, l'enfant se plaint de céphalée et de lassitude générale, auxquelles s'ajoutèrent le lendemain matin une violente douleur précordiale et une dyspnée intense. Cet état dure quelques heures, puis l'enfant se sent remise ; le lendemain, bon appétit. Au matin

Digitized by Google

du 18 janvier, tout malaise avait disparu. L'après-midi, elle meurt, subitement.

Autopsie. — Le péricarde est fortement tendu et très augmenté de volume, s'étendant à gauche presque sur une ligne passant par le bord antérieur du creux axillaire et à droite jusqu'au bord droit du sternum. Il est complètement rempli par des caillots sanguins de la dimension de la paume de la main, qui entourent comme une sorte de manchon le cœur et les gros vaisseaux. Après avoir enlevé les caillots qui n'étaient nullement adhérents on aperçoit le feuillet viscéral du péricarde lisse et luisant. Le cœur violemment contracté ne paraît pas présenter de foyers inflammatoires, les gros troncs vasculaires sont imbibés de sang, en particulier la paroi de l'aorte en est fortement infiltrée. La perforation n'étant pas visible extérieurement on incise le cœur et les vaisseaux.

L'aorte, qui n'est pas diminuée de calibre, présente une déchirure longitudinale commençant à un demi-centimètre environ au-dessus de la ligne d'insertion des valvules et s'étendant verticalement en haut. La fente, qui a une longueur d'environ 3 centimètres, présente à son origine une largeur d'un demi-centimètre et, en haut, va jusqu'à 2 centimètres. La rupture a surtout atteint la tunique interne et la tunique moyenne. Les bords de la fissure formés par ces deux tuniques sont légèrement dentelés et enroulés en dedans. L'adventice n'est perforée qu'en un endroit, cette perforation admettant à peine une sonde boutonnée.

La paroi vasculaire jusqu'au niveau de l'aorte abdominale est infiltrée de sang. Il n'y a pas d'anévrisme de la paroi aortique. L'endartère est lisse et ne montre au voisinage immédiat de la rupture aucune altération artérioscléreuse visible. Par contre, immédiatement au-dessus de la valvule sigmoïde antérieure, se trouvent deux nodules durs, épaissis et calleux.

Les autres vaisseaux ne présentent pas de signes d'artériosclérose et les autres organes aucune modification pathologique. Pas de signes de syphilis.

L'examen microscopique très détaillé a porté sur le siège de la rupture, sur les plaques artérioscléreuses et sur l'aorte saine.

1° Au niveau de la rupture, on constate dans la tunique moyenne des pertes de substance et des travées élastiques déchirées. Les sortes de fissures ainsi formées sont remplies soit de sang, soit de

Digitized by Google

tissu conjonctif jeune ou ancien né de l'adventice. Vraisemblablement c'est une perte de substance de la tunique moyenne qui a occasionné la rupture et c'est pour combler ce vide qu'a proliféré le tissu conjonctif.

2° Au niveau des portions d'artériosclérose, les lésions de l'endartère sont prédominantes : prolifération intense de ses couches. La couche élastique montre les mêmes fissures signalées plus haut. Dégénérescence graisseuse.

3° Au niveau des portions d'aorte saine, on constate dans la tunique moyenne les fentes déjà signalées, tantôt à sa partie interne, tantôt près de l'adventice. Les fibres élastiques sont en partie amincies... les fissures de la tunique moyenne sont en partie comblées de tissu conjonctif.

« La rupture survint à la suite d'une de ces fissures signalées dans la couche moyenne ; l'épaississement de la tunique interne et l'accroissement du tissu conjonctif dans la tunique moyenne ne sont que secondaires. »

Signalons encore d'autres cas de rupture observés dans le jeune âge : Baumgarten, Schütt (16 ans), Coode Adams (23 ans).

Sexe. — La rupture de l'aorte est presque deux fois plus fréquente dans le sexe masculin que dans le sexe féminin, sans doute à cause de la plus grande fréquence de l'athérome chez l'homme. Martin-Sisteron a noté dans sa statistique une proportion moindre : 54 fois chez la femme et 70 fois chez l'homme.

2° *Facteurs augmentant la tension artérielle, causes occasionnelles.* — Les ruptures spontanées peuvent survenir sans cause occasionnelle : pendant le sommeil (Drouin), au cours d'une conversation. Dans le cas de Boursier (Obs. XXI), un collégien pâlit subitement pendant la classe ; il sort et quelques heures après on le trouve mort au sommet d'un escalier.

Le plus souvent, quoique dites spontanées, elles né-

Digitized by Google

cessitent pour se produire une cause adjuvante, telle que l'effort ou le traumatisme qui augmentent brusquement la tension artérielle.

On a vu la rupture se produire à la suite d'une émotion, d'un chagrin, d'une discussion animée (Thoinot et Bernard), d'une attaque d'épilepsie. Un repas plantureux peut aussi déterminer une crise d'éréthisme cardiaque avec hypertension ; le *froid*, par la vaso-constriction périphérique qu'il provoque, ajoute un obstacle à la circulation et peut occasionner ce changement brusque de tension.

L'effort doit être incriminé dans les cas où la rupture survient à l'occasion d'un mouvement brusque (coup de fouet, Michell, Obs. XI), d'un coït, d'un accouchement (Heinricus), d'une rixe, d'un surmenage physique quelconque, après une séance de patinage (Wassastjerna), d'un raidissement contre la douleur, d'un mouvement de colère (Broca).

Chez le malade de MM. Bousquet et Roger, il semble que ce soit l'effort qu'il faille incriminer : le sujet athéromateux, âgé de 60 ans, occupé à faire son déménagement, a sans doute été obligé de faire effort pour porter des poids plus lourds que ceux auxquels il était habitué.

Traumatisme. — La rupture spontanée de l'aorte peut être liée à un traumatisme, quoique les deux épithètes « spontanée » et « traumatique » semblent contradictoires. Il est tout à fait exceptionnel qu'une aorte saine se déchire sous le choc d'un traumatisme : il faut pour cela un traumatisme des plus violents. Au contraire il est très facile à un traumatisme, même sans grande violence, de rupturer une aorte athéromateuse. Il faut donc ranger parmi les ruptures spontanées toutes les ruptures de

Digitized by Google

l'aorte athéromateuse, qu'elles soient sous l'action du traumatisme ou non. Ce qui importe dans ces ruptures, c'est la cause première, l'athérome, et non la cause occasionnelle et secondaire, le traumatisme ; ce traumatisme aurait pu faire défaut et l'aorte se rupturer pour une autre cause occasionnelle.

La rupture est parfois survenue à la suite d'une chute sur les pieds d'un lieu plus ou moins élevé (De Angelis, Rollet), d'un coup vigoureux reçu à la région lombaire, ou plus souvent à la région thoracique, à la suite d'une constriction thoracique.

II. — Mécanisme

Les auteurs se sont ingéniés à expliquer le *mécanisme de ces ruptures* de l'aorte sous l'influence de diverses causes occasionnelles, la pathogénie de leur *localisation*, le *mécanisme de la mort*.

Mécanisme de rupture. — Nous avons vu que souvent c'était sans cause adjuvante que survenait la rupture spontanée ; dans ces cas-là, l'athérome, et l'athérome seul, entre en jeu et commande le siège et la modalité de la rupture. La pathogénie en est simple : Erodation progressive de la paroi au niveau d'une plaque d'athérome, puis rupture de la paroi très amincie.

Mais c'est surtout quand interviennent effort ou traumatisme que les théories sont nombreuses.

L'*effort* consiste en une tendance à l'expiration, expiration que la glotte fermée empêche de se produire. Comme l'a montré Broca en 1850, pendant l'effort, l'action des muscles abdominaux comprime l'aorte lombaire et gêne la circulation du sang ; le coup de piston du cœur ne fait

Digitized by Google

plus porter son action sur tout le système artériel, mais sur l'aorte thoracique seule dont la pression est considérablement augmentée. Le cœur, à son tour, réagit pour vaincre cet obstacle : étant d'habitude hypertrophié, il va, d'un coup de piston plus violent, augmenter encore plus la tension sanguine. L'aorte déjà lésée se rupture. Huchard a bien montré que l'effort augmente la tension artérielle. Marey a observé pendant l'effort l'augmentation de pression chez les chiens, 30 centim. au lieu du chiffre normal de 15 ; la partie la plus faible de l'aorte serait précisément au niveau de la sigmoïde postérieure, siège de la rupture. Pour Potain, à 30 centim. de pression, les sigmoïdes cèdent et elles cèdent plus tôt en cas de lésion aortique. Trousseau et Leblanc, en 1827, dans leurs recherches sur les maladies des vaisseaux faites à l'abattoir de Montfaucon, avaient déjà pressenti le rôle de l'effort quand, après avoir relaté deux cas de rupture de l'aorte thoracique et abdominale chez deux chevaux qu'on allait abattre, ils disent : « Les ruptures tiennent-elles aux mouvements violents d'extension ou bien à l'impulsion subitement accrue du sang artériel ? »

Le *traumatisme*, cause adjuvante de rupture aortique, peut agir de plusieurs façons, suivant la nature et le siège du traumatisme.

Broca explique le rôle du traumatisme d'une manière ingénieuse, dans le cas de constriction thoracique. Le cœur est pressé d'avant en arrière, entre la paroi thoracique et la colonne vertébrale ; il a une grande tendance à fuir en bas « comme un noyau de cerise pressé entre les doigts. » Dans ce mouvement, il essaie d'entraîner l'aorte avec lui ; celle-ci, solidement fixée, résiste et se rompt ; la déchirure est transversale.

Pour Gaujot, l'aorte, distendue au moment de sa com-

Digitized by Google

pression thoracique par les mouvements précipités du cœur, transmet le choc à ses parois : celles-ci, trop faibles pour résister, cèdent.

Pour Rindfleisch, l'artère pulmonaire étant immobile par suite de ses rapports avec la trachée, l'aorte, constamment propulsée en haut au moment du traumatisme thoracique, peut, si elle est athéromateuse, se déchirer au niveau de ses attaches à la pulmonaire.

Dans certains cas de commotion, de chute, il faut peut-être admettre l'extension forcée de l'aorte, le tiraillement : cas de Rollet où un homme eut le corps violemment courbé par un coup de timon de voiture dans le dos. Gaujot, pour expliqer ces ruptures, réédite la théorie donnée par Gosselin pour les déchirures du poumon : dans les cas de contusion violente du thorax, le poumon, comprimé par l'affaissement de la paroi, essaie de fuir ; mais l'air étant retenu par les contractions de la glotte, le tissu pulmonaire, devenu assez consistant, résiste, puis se déchire au lieu de s'affaisser. - Il en serait de même pour l'aorte.

Bergé, pour le cas de chute sur les pieds, propose l'explication suivante : dans la chute, les viscères, foie, rate, cœur, par leur vitesse acquise, continuent leur course vers en bas et abaissent fortement le diaphragme, lorsque le corps est arrivé sur le sol. Une telle excursion étendue et violente déchire l'aorte fixée par ses attaches supérieures.

En somme, à part quelques théories ingénieuses, vraies pour quelques cas tout à fait particuliers de traumatisme ou d'effort, c'est par le mécanisme de l'augmentation brusque de tension artérielle, sous l'influence d'un coup de bélier parti du cœur hypertrophié, que l'aorte, déjà malade, se rompt.

Digitized by Google

Pathogénie de la localisation. — Diverses circonstances expliquent la localisation prédominante de ces ruptures à la portion intrapéricardique. C'est dans cette portion qu'on rencontre le plus souvent les lésions athéromateuses. Normalement l'aorte est plus mince au niveau des sinus de Valsalva. C'est à l'origine de l'aorte que se font sentir avec le plus d'intensité, d'une part, les coups de piston un peu violents dont est capable un cœur hypertrophié, et, d'autre part, les ondées sanguines de retour, quand à la diastole les sigmoïdes sont abaissées. La pression est maximum au niveau de la portion ascendante de l'aorte. Selon une comparaison ingénieuse, c'est au niveau de la culasse, qui subit les chocs et les pressions les plus considérables, que le fusil se rupture.

Temps successifs de la rupture. — La description anatomique que nous avons faite des anévrismes disséquants nous permettra d'être plus bref sur le mécanisme des temps successifs de la rupture.

La rupture peut se faire en *un temps* dans les cas d'athérome très marqué : soudées entre elles et amincies par l'ectasie progressive, les trois tuniques, confondues, friables, atrophiées, opposent peu de résistance à l'hypertension et se rupturent d'une façon brusque, subite. Il semble qu'il en ait été ainsi dans le cas de MM. Bousquet et Roger.

La *rupture en deux temps* a lieu quand la tunique externe oppose une certaine résistance : *en un premier temps*, la tunique interne et la tunique moyenne (au moins les couches les plus internes) se déchirent et le sang s'épanche sous la tunique externe qu'il dissèque ; celle-ci finit par se rompre *en un second temps* qui peut ne se produire que quelques heures après le premier.

Digitized by Google

Parfois le *statu quo* persiste, la tunique externe reste intacte, nous avons un anévrisme disséquant permanent comme dans le beau cas de Letulle (Obs. VII).

Dans les régions où l'aorte est revêtue de séreuse, un *troisième temps* peut avoir lieu si la séreuse se décolle après rupture de la tunique externe, et ne se rupture qu'au bout d'un certain temps.

Mécanisme de la mort. — Quel que soit le niveau de la rupture ou la rapidité avec laquelle elle se produit, elle aboutit presque infailliblement à la mort rapide ou subite. Les auteurs ont cherché à en expliquer le mécanisme.

L'*hémorragie* doit être incriminée dans le plus grand nombre de faits; cette déperdition de sang des plus brusques amène une anémie cérébrale subite, point de départ d'une syncope mortelle. Cette hémorragie doit être invoquée dans les ruptures de l'aorte thoracique ou abdominale avec inondation du médiastin ou du péritoine.

L'irritation des plexus cardiaques peut déterminer une *syncope par inhibition*, comme il faut l'admettre dans les cas où l'hémorragie est tout à fait minime.

Enfin, dans les ruptures intrapéricardiques, un autre élément s'ajoute, la *compression du cœur* et particulièrement des oreillettes par l'épanchement sanguin. Cette irruption soudaine d'une quantité considérable du sang dans la cavité péricardique peut déterminer, en plus des phénomènes de compression, un réflexe syncopal.

Le plus souvent le mécanisme de l'arrêt du cœur est complexe et ce sont ces trois causes qui entrent en jeu : hémorragie, compression du cœur, syncope par inhibition.

En résumé, au point de vue *étiologique et mécanique*, les *lésions de l'aorte* et en particulier l'athérome sont le

Digitized by Google

principal facteur des ruptures et suffisent dans certains cas à les produire. Mais il y a souvent des *causes occasionnelles*, *traumatismes* ou *efforts* de toutes sortes qui commandent le moment de cette rupture.

Les agents d'artériosclérose et notamment la *syphilis*, la *sénilité*, etc., y prédisposent : on peut parfois constater des ruptures chez des *individus jeunes atteints* de *rétrécissement de l'aorte* ou de sclérose précoce.

L'*hypertension artérielle* (néphrite chronique, gros cœur) constitue l'*autre facteur :* c'est par son augmentation brusque, sous l'influence de l'effort et du traumatisme, que la rupture a lieu dans une aorte déjà malade.

Cette rupture se fait *en un temps* ou *en deux temps* suivant que toutes les tuniques sont déchirées en même temps ou que, après déchirure des deux premières et formation d'un anévrisme disséquant, la tunique externe résiste encore quelques heures.

La *mort* survient par le *triple mécanisme de l'hémorragie*, de la *syncope par inhibition* et de la *compression du cœur* (dans le cas d'épanchement intrapéricardique).

Digitized by Google

CHAPITRE VI

ETUDE CLINIQUE

I. — Symptômes

La *symptomatologie* sera des plus courtes. Les ruptures sont aussi brèves que dramatiques. Le malade n'a pas le temps de faire appeler le médecin ; ce n'est que, dans quelques cas exceptionnels, à allure plus lente, que celui-ci peut assister aux phénomènes qui accompagnent la rupture.

Le plus souvent cette rupture survient chez un sujet présentant l'apparence de la pleine santé, parfois chez un sujet se plaignant de quelques troubles d'artériosclérose.

Deux éléments importants dominent ce tableau clinique : douleur précordiale et syncope.

La *douleur précordiale* survient brusquement au cours d'une bonne santé apparente ou chez un scléreux ayant quelques manifestations d'artériosclérose généralisée ou de sclérose viscérale (néphrite chronique, ramollissement cérébral, cirrhose hépatique). Elle est des plus aiguës,

Digitized by Google

térébrante, arrachant un cri aigu au malade. Son siège principal est précordial et épigastrique, mais elle s'irradie aux lombes, à l'abdomen, aux épaules, au thorax, au cou. Elle présente tout à fait la sensation de déchirure intense ou d'angor avec étouffement et angoisse extrême.

La douleur était thoracique chez le malade de Achard et Paisseau (Obs. XXX) et celui de Kelly (Obs. XXII) ; angineuse (Nau); en forme de point de côté (Caussade); dorsale, (Martin Dürr, Obs. XXXI); plus rarement abdominale et épigastrique (Geigel, Obs. XX, Brouardel et Vibert, Obs. XIX, Macharg et Browlie, Thoinot et Bernard). On comprendra la diversité du siège de la douleur si l'on songe que les phénomènes douloureux correspondent au siège de l'infiltration sanguine dans l'aorte et dans les organes avoisinants, comme l'ont montré Thoinot et Bernard. Ces auteurs font remarquer avec juste raison que le plus souvent la rupture ayant lieu dans le péricarde, la douleur est précordiale et rétrosternale : Hampeln et Saguet ont toutefois dans des cas d'hémopéricarde signalé la douleur à l'épigastre.

L'*état syncopal* suit immédiatement les phénomènes douloureux, le sujet pâlit, défaille; on sent à peine son pouls et on entend les bruits du cœur confus et éloignés. Le malade meurt.

II. — Marche et formes cliniques

La *marche* sera différente suivant que la rupture se fera en *un ou deux temps*. Dans le premier cas, nous pourrons avoir la forme *foudroyante* ou *rapide ;* dans le second cas,

Digitized by Google

une forme plus *lente* qui durera quelques heures, tout un jour ou même plusieurs jours.

Forme foudroyante. — Le drame se joue en quelques secondes ; le malade pousse un cri, tombe, fait quelques respirations incomplètes, ébauche quelques mouvements convulsifs et meurt en quelques minutes ou même en quelques secondes. Ces formes se rencontrent dans les ruptures larges de l'aorte : environ dans un tiers des cas. (Achard et Paisseau).

Forme rapide. — Les mêmes phénomènes de début : cri, pâleur subite, perte de connaissance, se retrouvent ; le malade est considéré comme mort. Peu à peu, il reprend connaissance, mais la douleur persiste plus ou moins violente ; parfois c'est une gêne précordiale, une sensation d'étouffement. Le malade est dans un état de grande faiblesse : pouls arythmique, faible, dépressible ; bruits du cœur assourdis et lointains ; dyspnée progressive ; cyanose et marbrure des extrémités ; refroidissement général. Le pouls faiblit de plus en plus et au bout d'un quart d'heure ou parfois quelques heures, la mort survient. C'est la forme rapide et progressive, plus fréquente que la forme foudroyante. Elle est sans doute liée à une étroitesse de la rupture qui ne permet pas une hémorragie brutale.

Forme lente. — Elle évolue très nettement *en deux temps :* dans le premier temps, apparaît le même tableau syncopal, mais au lieu de persister toujours aussi inquiétants, il semble que les symptômes du début régressent complètement. Tout danger immédiat semble être écarté, comme après une crise d'angine de poitrine.

Digitized by Google

Cette rémission peut se prolonger trois jours (Nitot, Obs. XVI), et même jusqu'à 14 (Broca), 17 jours (Peacok), puis survient une recrudescence des phénomènes morbides que la mort termine. Ces deux temps cliniques correspondent très nettement aux deux temps anatomiques de la rupture : premier temps, déchirure de la tunique interne et moyenne — rémission correspondant à la formation de l'anévrisme disséquant ; — deuxième temps, rupture de la tunique externe.

Tel est le tableau clinique effrayant de cette affection presque toujours mortelle. Toutefois la rupture peut se limiter au premier temps, rester toujours partielle, mais ces cas-là sont rarissimes : nous avons relaté tout au long le cas de Letulle (Obs. VII).

III. — Durée

Elle varie de quelques secondes, de quelques minutes à plusieurs heures et à plusieurs jours, suivant la forme.

Dans les cas de rupture dans la péricarde, les accidents ont pu durer trois jours : Nitot (Obs. XVI), quatre jours : Coode-Adams, Hampeln, Maindron ; cinq jours : Morgagni. Les ruptures dans la plèvre pourront entraîner la mort subite dans certains cas : Magnan, Gougerot ; la survie n'a duré qu'une demi-heure dans le cas de Geigel (Obs. XX) ; deux heures : Chauvel, Griffon ; deux heures et demie : Martin-Dürr (Obs. XXXI). Mais la durée peut être plus longue, quelques heures : Kelly (Obs. XXII) ; six heures : Peacock ; sept heures : Thoinot et Bernard ; 11 heures : Nau, Achard et Paisseau (Obs. XXX) ; exceptionnellement vingt heures : Brouardel et Vibert (Obs.

Digitized by Google

XXX) ; trois jours : Caussade, et jusqu'à huit jours : Nissim, Macharg et Browlie.

IV. — Diagnostic

La mort est généralement si rapide qu'on a rarement le temps de discuter et de porter un diagnostic.

En présence de cette syncope et de la douleur précordiale, les auteurs discutent un peu théoriquement les hypothèses qui peuvent venir à l'esprit. Hémorragie bulbaire, syncope au cours d'une asystolie aiguë, peuvent déterminer un tableau semblable. De même la rupture du cœur : dans ce cas le malade aurait présenté avant la rupture des signes de myocardite. La rupture du diaphragme se différencie par la dilatation du thorax avec aplatissement de l'abdomen, vomissements violents et intensité plus grande des phénomènes dyspnéiques.

Dans les ruptures en deux temps, la douleur précordiale a pu être d'abord mise sur le compte d'une névralgie intercostale, d'un rhumatisme, d'une douleur en ceinture ; les troubles respiratoires sur la compte d'asthme, d'emphysème, de pneumothorax.

Mais l'affection à laquelle on pensera le plus souvent en présence d'un pareil tableau symptomatique, c'est l'angine de poitrine. Seuls les accès francs avec peu de dyspnée et légère modification du pouls, l'irradiation de la douleur dans le bras, peuvent s'en différencier assez facilement.

En réalité, « il faut avouer franchement qu'en pareil cas, le mieux qui puisse arriver à un clinicien perspicace,

Digitized by Google

lorsque l'autopsie lui révèle une rupture aortique, c'est de pouvoir se dire qu'il y a pensé » (Bergé). On doit y penser en présence d'une mort subite ou rapide, particulièrement quand elle survient au cours d'une aortite chronique préalablement reconnue.

Bobo affirme qu'on peut par la percussion seule faire au point de vue médico-légal le diagnostic d'épanchement péricardique. Mais même la ponction du péricarde après la mort ne peut établir un diagnostic sûr ; l'épanchement peut avoir lieu dans d'autres séreuses ou l'hémopéricarde peut être dû à la rupture d'un anévrisme.

Le diagnostic de rupture, même à l'autopsie, ne se fait pas toujours au premier examen si la perforation est trop petite. Dans le cas de MM. Bousquet et Roger dont on ne connaissait pas l'histoire clinique, on trouve du sang dans le péricarde et au premier abord on cherche s'il ne s'agirait pas de péricardite hémorragique ; ce n'est qu'à un examen minutieux qu'on découvre plus ou moins caché par le feuillet de réflexion du péricarde une petite perforation. Dans d'autres cas, cet orifice peut être masqué par des ecchymoses, des caillots, de l'infiltration sanguine, ou bien par une fausse membrane fibrineuse péricardique.

Voici ce qu'on lit à la fin de l'observation Boucher : « Plusieurs points sont le siège de véritables plaques cartilagineuses. Au milieu de toutes ces altérations, la membrane interne est ulcérée, fongueuse. Au centre de cette ulcération se voit un petit orifice qui donne passage à un stylet. »

L'observation Balzer est peut être encore plus démonstrative à ce point de vue ; quoique se rapportant à un anévrisme, nous en citons quelques lignes à cause des difficultés analogues qu'on pourrait avoir à surmonter dans certaines ruptures.

Digitized by Google

(Balzer. —*Soc. Anat.*, 1876)

« On constate en même temps qu'un épanchement considérable de sang dans le péricarde, les lésions d'une péricardite ancienne avec des adhérences encore molles, mais nombreuses et très développées, surtout à la base du cœur. L'épanchement se présentait sous l'aspect de caillots très abondants et enchevêtrés au milieu des néo-membranes. On pouvait se demander si l'hémorragie n'avait pas pu se produire par la rupture d'une de ces adhérences de nouvelle formation. Plusieurs raisons permettent de rejeter cette hypothèse : d'abord, la mort rapide, foudroyante de la malade ne pouvait avoir été produite par la rupture de petits vaisseaux de nouvelle formation qui donnent toujours forcément lieu à une hémorragie lente. De plus, ces péricardites hémorragiques ne se montrent guère que dans certaines conditions cachectiques nullement en rapport avec l'état général satisfaisant de la malade. Enfin on découvrit le point par lequel l'hémorragie s'était effectuée. Il se trouvait, au fond d'une dépression profonde, plissée, un caillot noir, qui l'obstruait dans toute sa longueur et venait proéminer à la surface de l'anévrisme. Quoique irrégulier et étroit, le trajet peut cependant être suivi facilement à l'aide d'un stylet. »

Dans l'observation de Loppe (obs. XIV, le petit pertuis admet à peine une pointe d'épingle et dans l'autopsie de Pilliet (obs. XXIII) il fut à peu près impossible de retrouver l'orifice au milieu des caillots péricardiques : l'emploi de la loupe fut nécessaire.

Plus rarement l'orifice interne est difficile à découvrir : ses dimensions ne sont jamais aussi minimes.

En résumé, *au point de vue clinique*, les ruptures de l'aorte se traduisent par un tableau des plus *dramatiques :* le malade pousse un cri, se plaint d'une *douleur* intense

Digitized by Google

à la région *précordiale*, pâlit, tombe en *syncope*. La mort survient foudroyante (*rupture en un temps*) ou bien le malade se remet pour quelques instants, parfois pour quelques heures ou quelques jours (*rupture en deux temps*).

Le *diagnostic* ne se fait guère que sur la table d'autopsie.

Digitized by Google

CHAPITRE VII

CONSIDÉRATIONS MÉDICO-LÉGALES

Responsabilité criminelle. — Les ruptures de l'aorte, accident peu commun, occasionnant la mort subite ou rapide chez un sujet en bonne santé apparente, entraînent toujours des commentaires. Cette mort paraîtra suspecte aux voisins, à la famille ; quand elle survient à la suite d'un repas, après l'absorption d'une boisson, d'un médicament, au cours d'une rixe. La justice s'émeut si une personne de l'entourage a intérêt à cette mort : succession, assurance contractée en sa faveur. Une enquête médico-légale est ouverte. Voici un de ces faits où fut commis un médecin légiste.

Observation XXXIV

(Socquet, *in* thèse Martin, Paris, 1905, Obs. II.)

Rupture rapide et progressive de l'aorte ascendante. — Hémorragie dans le péricarde. — Enquête médico-légale.

X..., 45 ans. Antécédents spécifiques; aucune autre maladie grave antérieure. Etant au théâtre il fut pris subitement *après l'absorption*

Digitized by Google

d'un bonbon d'une violente douleur rétro-sternale. Il tombe en syncope. Après quelques minutes, il revient à lui ; la douleur persiste ; on le conduit chez un pharmacien qui, croyant à un *empoisonnement*, lui donne un vomitif. Mais bientôt la douleur augmente, se généralise dans tous le thorax. La dyspnée survient, les bruits du cœur s'assourdissent, le pouls faiblit, le malade devient très pâle ; quelques accès de suffocation l'agitent encore, et neuf heures après le premier accès il meurt.

Cette mort inattendue émeut l'entourage. Les commentaires l'aidant, des doutes naissent ; l'autorité judiciaire demande l'autopsie que M. le docteur Vibert pratique 48 heures après la mort.

Le cadavre est celui d'une homme de taille moyenne, bien constitué, paraissant vigoureux.

On ne constate aucune trace de violence actuellement appréciable sur les différentes parties du corps. Au niveau du nombril se trouvent les traces de deux ou trois petites érosions superficielles, n'intéressant que l'épiderme. Sur la face palmaire des mains, traces d'une éruption peuapparente, paraissant être de l'eczéma. Il n'y a pas d'épanchement sanguin sous le cuir chevelu.

Les os du crâne ne sont pas fracturés ; les méninges ne sont pas congestionnées ; le cerveau, le bulbe, le cervelet, sont sains ; ils ne présentent aucune lésion ni tumeur. Pas d'érosion sur la langue, ni sur les muqueuses de la bouche. L'œsophage et la trachée sont sains.

A l'ouverture de la poitrine, on constate que le péricarde est très distendu et renferme 675 cent. cubes de sang, en partie coagulé.

Le cœur est un peu gros, et ne présente pas d'ecchymoses sous-péricardiques à sa surface. Les cavités du cœur sont à peu près vides, les valvules sont saines.

L'artère aorte est un peu dilatée, au niveau de sa crosse, et présente plusieurs petites plaques athéromateuses. Au niveau d'une de ces petites plaques, à 2 cent. environ au-dessus de la valvule droite, se trouve une petite perforation en forme de V, dont chaque branche mesure de 7 à 8 millim. de longueur. Cette perforation n'intéresse que les tuniques interne et moyenne. Entre les tuniques moyenne et interne, se trouve un épanchement de sang coagulé, formant un anévrisme disséquant, du volume d'une mandarine. A ce niveau, la tunique externe, qui forme la poche de cet anévrisme, présente une petite perforation par laquelle s'est écoulé le sang, qui s'est répandu dans le péricarde.

Digitized by Google

A l'orifice de l'artère coronaire postérieure, se trouve une petite plaque d'athérome.

Il n'y a pas d'épanchement dans les cavités pleurales, pas d'ecchymoses sous-pleurales, pas d'adhérences ; les poumons sont un peu congestionnés, ils ne contiennent pas de tubercules, et paraissent sains.

L'estomac est complètement vide ; la muqueuse est saine et ne présente aucune altération appréciable.

Le foie est sain, la vésicule biliaire ne contient pas de calculs. La rate n'est pas diffluente. Les reins sont sains et se décortiquent facilement ; la substance corticale n'est pas atrophiée.

Il n'y a pas d'épanchement dans la cavité abdominale. Les intestins ne sont pas congestionnés et paraissent sains ; l'appendice est sain. La vessie renferme 150 cent. cubes d'urine. Sa muqueuse est saine. En vue d'une analyse chimique, les organes ont été placés dans des bocaux, scellés et cachetés.

Conclusions. — La mort du sieur X... est naturelle ; elle est le résultat d'une hémorragie intrapéricardique, consécutive à une rupture de l'aorte survenue au niveau d'une petite plaque d'athérome.

Ce sera donc au médecin légiste à montrer l'innocence de l'accusé, en prouvant l'origine naturelle de cette mort qui avait paru suspecte.

De là « ressort la nécessité absolue de faire l'autopsie de bien des cas de morts subites qui paraissent inexpliquées » (Martin-Sisteron).

Responsabilité civile. — Une question de responsabilité civile peut se poser lorsque la rupture spontanée de l'aorte survient, à l'occasion d'un traumatisme, au cours du travail. La question est discutée par Bergé, par Martin-Sisteron, qui concluent à l'atténuation de la responsabilité de la Compagnie d'assurances ou du patron, quand l'autopsie démontrera les lésions athéromateuses de l'aorte,

Digitized by Google

car elles ont, plus que le traumatisme, occasionné la rupture. Mais on sait que les tribunaux ont peu l'habitude de tenir compte de l'état antérieur du sujet pour l'évaluation de l'indemnité.

Digitized by Google

CONCLUSIONS

On désigne sous le nom de ruptures spontanées de l'aorte celles qui surviennent dans une aorte atteinte d'artérite chronique (généralement athéromateuse), qui ne se produisent pas au niveau d'un anévrisme et qui n'ont pas le traumatisme pour cause unique et principale.

1° *Au point de vue anatomique*, ce qui les caractérise, c'est leur *siège* habituel au niveau de l'aorte ascendante avec épanchement intrapéricardique (plus rarement sur l'aorte descendante avec épanchement pleural) : leur *forme* assez souvent rectiligne, parfois circulaire ; la formation possible d'*anévrisme disséquant* : la possibilité des ruptures incomplètes (Letulle).

Elles se rencontrent sur des aortes athéromateuses, dilatées ou non, parfois sur quelques aortes syphilitiques (Bousquet et Roger) ou présentant une diminution de calibre et un amincissement particulier des parois (état papyracé : Brouardel et Vibert). Lorsqu'il n'y a pas de lésions visibles à l'œil nu, on constate presque toujours au microscope des altérations histologiques, particulièrement de la dégénérescence graisseuse.

Chez les sujets morts de rupture de l'aorte, souvent le

Digitized by Google

cœur est hypertrophié, parfois graisseux, et le rein atteint de néphrite chronique atrophique.

2° *Au point de vue de l'étiologie et du mécanisme* de la rupture, les *lésions de l'aorte* (en particulier l'athérome) sont le principal facteur des ruptures et suffisent dans certains cas à les produire. Mais il y a souvent des causes occasionnelles : *traumatisme*, *effort* de toutes sortes qui commandent le moment de cette rupture. Les agents d'artériosclérose (syphilis, sénilité, etc.) y prédisposent : les ruptures peuvent exceptionnellement avoir lieu chez des individus jeunes atteints d'aplasie de l'aorte ou de sclérose précoce.

L'*hypertension* artérielle (néphrite chronique, gros cœur) est un des autres facteurs importants ; c'est par son augmentation brusque, sous l'influence de l'effort et du traumatisme, que la rupture a lieu dans une aorte déjà malade.

Cette rupture se fait en un temps ou en deux temps, suivant que toutes les tuniques sont déchirées d'un seul coup, ou que après déchirure des deux premières et formation d'un anévrisme disséquant, la tunique externe résiste encore quelques heures.

La mort survient par le triple mécanisme de l'hémorragie, de la syncope par inhibition et de la compression du cœur (dans le cas d'épanchement péricardique).

3° *Au point de vue clinique*, les ruptures de l'aorte se traduisent par un tableau des plus dramatiques : le malade pousse un cri, se plaint d'une douleur intense à la région précordiale, pâlit, tombe en syncope. La mort survient foudroyante, ou bien le malade se remet pour quelques instants, parfois pour quelques heures ou quelques jours (rupture en deux temps). Le *diagnostic* ne se fait guère que sur la table d'autopsie.

Digitized by Google

INDEX BIBLIOGRAPHIQUE

Consulter la bibliographie très complète de l'article ACHARD et PAISSEAU : Rupture de l'aorte (Presse médicale, 1905), et de la thèse de MARTIN-SISTERON (Paris, 1905, n° 39).

Consulter en outre les publications récentes de :

BERGÉ. — Rupture de l'aorte (Gazette des hôpitaux, 1906, p. 447, et Bulletin et Mémoires de la Société de méd. des hôpitaux, 16 mars 1906.

BOINET. — Maladies de l'aorte, *in* Traité de Brouardel et Gilbert, 1907.

BOUSQUET et ROGER. — Rupture spontanée de l'aorte (Société des sciences médicales de Montpellier, 27 mars 1908).

BUSSE. — Ueber Zerreissungen und traumatischen Anevrismen der Aorta (Virchow's Archiv, CLXXXIII, 3, 1906).

GALLAVARDIN.—Maladies du cœur et de l'aorte (Coll. Testut, 1908).

GOUGET et REMBERT. — Bulletin de la Soc. anat., 1er mars 1907.

LETULLE. — Bull. Soc. méd. hôp. (Paris, 1905, p. 1045), et Rupture spontanée de l'aorte (Presse médicale, 1907, p. 847).

LOEPER, ESMEIN et BRUEL. — Soc. anat., 13 décembre 1907.

OPPENHEIMER. — Ueber Aortenruptur und Arteriosclerosis, *in* Kindes alter (Virchow's Archiv, CLXXXI, 2, 1905).

PETIT (d'Alfort). — Rupture de l'aorte chez le cheval (Bull. Soc. anat., juin 1905).

RUSS et PETRESCO.—Rupture de l'aorte (Bull. Soc., méd. de Jassy, mai-juin 1905).

VU ET PERMIS D'IMPRIMER :
Montpellier, le 23 mars 1908.
Le Recteur,
Ant. BENOIST.

VU ET APPROUVÉ:
Montpellier, le 23 mars 1908.
Le Doyen,
MAIRET.

Digitized by Google

Digitized by Google

TABLE DES OBSERVATIONS

Noms d'auteurs	Observations
Achard et Paisseau	XXX
Boursier	XXI
Bousquet et Roger	I
Brouardel et Vibert	XIX
Browning	XIII
Bruberger	XXIV
Collombet	IV
Dowal	XXIX
Fauvelle	XXVI
Geigel	XX
Gouget et Rembert	II
Gouraud et Muret	V
Hansteen	XXVII
Howkes	XII
Jacquet	XV
Kelly	XXII
Letulle	VII
Lion	IX
Loppe	XIV
Martin Dürr	XXXI
Michell	XI
Mosny	VIII
Muselier	III

Digitized by Google

Noms d'auteurs	Observations
Nitot	XVI
Oppenheimer	XXXIII
Peacock	XXVIII
Pilliet	XXIII
Samet	XXV
Socquet	XXXIV
Sparks	XXXII
Tolot et Sarvonat	XVIII
Turner	VI, XVII
Yeo	X

Digitized by Google

TABLE DES MATIÈRES

Pages

CHAPITRE I. — Définition. Fréquence. Division 7

Définition 8

Fréquence 11

Division et plan 14

CHAPITRE II. — Observation de MM. Bousquet et Roger. 17

CHAPITRE III. — Historique 21

CHAPITRE IV. — Anatomie pathologique 25

I. — Rupture 25

Siège 25

Nombre de perforations. — Forme 33

Dimensions 34

Direction. — Anévrisme disséquant 35

Rupture partielle 38

II. — Etat de l'aorte 47

1° Aorte athéromateuse 49

2° Aorte dilatée et athéromateuse 52

3° Aortite syphilitique 58

Digitized by Google

Pages

4° État papyracé et rétrécissement de l'aorte..... 63

5° Aorte d'apparence saine, lésions microscopiques.... 67

III. — Epanchement hémorragique. Etat des organismes avoisinants..... 76

Siège de l'épanchement..... 76

Quantité de l'épanchement..... 83

IV. — Etat des autres organes..... 84

CHAPITRE V. — Etiologie et mécanisme..... 87

I. Etiologie..... 87

A. Facteurs essentiels..... 87

Athérome..... 87

Hypertension artérielle..... 88

B. Facteurs secondaires..... 89

1° Facteurs d'athérome. Causes prédisposantes..... 89

Age..... 89

Sexe..... 93

2° Facteurs d'hypertension. Causes occasionnelles..... 93

Effort. Traumatisme..... 94

II. Mécanisme..... 95

Mécanisme de la rupture..... 95

Pathogénie de la localisation..... 98

Temps successifs de la rupture..... 98

Mécanisme de la mort..... 99

CHAPITRE VI. — Étude clinique..... 101

1° Symptômes..... 101

2° Marche et formes cliniques..... 102

3° Durée..... 104

4° Diagnostic..... 105

Digitized by Google

Pages

CHAPITRE VII. — Considérations médico-légales..... 109

Responsabilité criminelle 109

Responsabilité civile..... 111

Conclusions 113

Index bibliographique..... 116

Table des observations..... 117

Table des matières..... 119

Digitized by Google

Digitized by Google

SERMENT

En présence des Maîtres de cette École, de mes chers condisciples et devant l'effigie d'Hippocrate, je promets et je jure, au nom de l'Être suprême, d'être fidèle aux lois de l'honneur et de la probité dans l'exercice de la Médecine. Je donnerai mes soins gratuits à l'indigent, et n'exigerai jamais un salaire au-dessus de mon travail. Admis dans l'intérieur des maisons, mes yeux ne verront pas ce qui s'y passe; ma langue taira les secrets qui me seront confiés, et mon état ne servira pas à corrompre les mœurs ni à favoriser le crime. Respectueux et reconnaissant envers mes Maîtres, je rendrai à leurs enfants l'instruction que j'ai reçue de leurs pères.

Que les hommes m'accordent leur estime si je suis fidèle à mes promesses! Que je sois couvert d'opprobre et méprisé de mes confrères si j'y manque!

Digitized by Google

Digitized by Google

Digitized by Google

Digitized by Google

COUNTWAY LIBRARY
HC 2DK9 U

15.F.38.
Rupture spontanee de l'aorte. 1908
Countway Library BDY4891
3 2044 045 588 340

Digitized by Google

Rupture spontanee de l'aorte. 1908
Countway Library BDY4891
3 2044 045 588 340